

Avaliação clínica e radiográfica de implantes dentários em área de fissura alveolar

Clinical and radiographic evaluation of dental implants in alveolar fissure area

André Victor Pinto SERRA^{a*}, Mariana Machado Mendes de CARVALHO^a,
Marina Gonçalves de ANDRADE^a, Roberto Almeida de AZEVEDO^a,
Sandra Santana de Castro SARDINHA^a

^aUFBA – Universidade Federal da Bahia, Faculdade de Odontologia, Salvador, BA, Brasil

Resumo

Introdução: As fissuras labiopalatinas são más formações que causam importantes impactos não só estéticos, auditivos e fonéticos, mas também na integração social de seu portador. **Objetivo:** Avaliar os aspectos clínicos e radiográficos de implantes osteointegráveis, em região de fissuras labiopalatinas, instalados em um centro de referência em Salvador, Bahia. **Material e método:** Foi realizado um estudo observacional, no qual foram incluídos todos os pacientes que realizaram implantes dentários osteointegrados em área de fissura alveolar, no período de setembro de 2014 a outubro de 2016. Após análise de prontuários, observaram-se implantes que obtiveram estabilidade secundária, constatada através do travamento bidigital, no momento da instalação dos cicatrizadores; a reconstrução prévia com enxerto de crista ilíaca; a importância do tipo de fissura no resultado do implante; os enxertos complementares realizados em ambiente ambulatorial, bem como a correlação destes fatores com o índice de sucesso dos implantes instalados nessa unidade. **Resultado:** Foram instalados 15 implantes em 10 pacientes com diferentes tipos de fissura. A taxa de sucesso clínico foi de 80% dos implantes, e, radiograficamente, em apenas um caso houve suspeita de falha na neoformação óssea. **Conclusão:** Os implantes instalados em região de fissura nos pacientes do centro de referência em Salvador-Bahia, apresentaram clinicamente estabilidade secundária e neoformação óssea sugestiva, clínica e radiograficamente, em níveis semelhantes aos descritos na literatura.

Descritores: Implantes dentários; fissura palatina; materiais biocompatíveis.

Abstract

Introduction: The cleft lip and palate are malformations that cause important impacts not only aesthetic, auditory and phonetic, but also in the social integration of its bearer. **Objective:** To evaluate the clinical and radiographic aspects of osteointegratable implants in a region of cleft lip and palate installed in a reference center in Salvador, Bahia. **Material and method:** An observational study was carried out in which all the patients who performed osseointegrated dental implants in the area of alveolar fissure were enrolled between September 2014 and October 2016. After analyzing the records, implants were obtained that obtained secondary stability observed through bidigital locking at the time of the installation of the cicatrizers, as well as previous reconstruction with iliac crest graft, type of cleft, as well as complementary grafts performed in an outpatient setting and correlation of these with the success rate of the implants installed in that unit. **Result:** Fifteen implants were installed in 10 patients with different types of fissures. The clinical success rate was 80% of the implants, and radiographically, in only one case there was suspicion of failure in the new bone formation. **Conclusion:** Implants located in a region of fissure in the patients of the reference center in Salvador-Bahia presented clinically secondary stability and suggestive bone neoformation clinically and radiographically at levels similar to those described in the literature.

Descriptors: Dental implants; cleft palate; biocompatible materials.

INTRODUÇÃO

Entre as más-formações não sindrômicas da região craniofacial, as mais comuns são as fissuras labiais com ou sem fissura alveolar associada; no caso de tal associação, é chamada de fissura labiopalatina. As fissuras labiopalatinas causam um importante impacto sobre a fala, a audição, a aparência e a cognição, influenciando de maneira prolongada a saúde e a integração social do seu portador^{1,2}.

No Brasil, as fissuras labiopalatinas ocorrem na proporção de 1:650 nascimentos, havendo uma estimativa de 225 mil portadores dessas lesões no país. A prevalência das anomalias craniofaciais varia de acordo com a região geográfica e o grupo étnico considerado; sabe-se que a prevalência na Região Nordeste, para as fissuras labiopalatinas, é de 9,72/10 mil nascidos vivos¹.



As opções de tratamento incluem o fechamento ortodôntico do espaço edêntulo, a adaptação de pontes fixas convencionais ou a inserção de um implante dentário, relatado, pela primeira vez, há quase 30 anos, por Verdi et al.³ Devido a vantagens, como a conservação dos dentes adjacentes e o resultado estético mais favorável, a inserção de implantes em pacientes com fissura labiopalatina tornou-se um tratamento considerável, alcançando resultados com uma enorme satisfação funcional e, além disso, o osso enxertado na fenda é protegido dos processos de reabsorção quando sofre carga funcional por um implante dentário^{2,4}.

Devido às peculiaridades na reconstrução estético-funcional em pacientes com fissura labiopalatina, a instalação de implantes na região da fenda deve ser estudada quanto aos seus desafios em termos de disponibilidade óssea e estética. Atualmente, a literatura a cerca deste procedimento em pacientes fissurados é escassa. O presente estudo tem como objetivo avaliar as taxas de obtenção de estabilidade secundária e os aspectos radiográficos sugestivos de neoformação óssea, fatores estes fundamentais no sucesso dos implantes instalados em área de fissura, além de discutir os possíveis fatores relacionados aos resultados.

MATERIAL E MÉTODO

Foi realizado um estudo observacional entre os pacientes atendidos no Centro de Reabilitação de Anomalias Craniofaciais (Centrinho), localizado no Hospital Santo Antônio, Salvador-BA. Foram incluídos todos os pacientes que realizaram implantes dentários osteointegrados em área de fissura alveolar, no período de setembro de 2014 a outubro de 2016. Uma revisão detalhada dos prontuários, especificamente no setor de implantodontia, forneceu dados epidemiológicos para análise descritiva das variáveis envolvidas no atendimento, como aspectos relacionados à reconstrução prévia com enxerto de crista ilíaca, tipo de fissura, características do implante, bem como enxertos complementares realizados em ambiente ambulatorial, possibilitando também analisar a correlação destes fatores com o índice de sucesso dos implantes instalados nessa unidade. Esta pesquisa foi aprovada pelo Comitê de Ética em Pesquisa em Seres Humanos do Hospital Santo Antônio (Obras Sociais Irmã Dulce), sob o parecer número 1.854.465.

Foram incluídos, neste estudo, pacientes portadores de fissura palatina transforame ou pré-forame completa, uni ou bilateral, que realizaram implantes em região de fissura do rebordo alveolar maxilar (considerada região dos dentes incisivo central, lateral ou canino superior), que tiveram tratamentos de reconstrução com enxerto ósseo prévios na área da fissura, todos realizados na mesma unidade de saúde, sem restrição de idade, com um acompanhamento mínimo de seis meses e máximo de oito meses.

Protocolos Cirúrgicos

Após avaliação clínica e radiográfica (Figura 1) do rebordo alveolar, na região de fissura, com espaço protético adequado para reabilitação dentária, todos os pacientes foram submetidos ao procedimento cirúrgico sob anestesia local, em ambiente ambulatorial, com antisepsia pré-operatória intra e extra-oral com clorexidina a 0,12%. Foi então realizada incisão intrassulcular nos

dentes adjacentes e no rebordo alveolar edêntulo, sendo utilizado um descolador de periosteio para elevar o retalho em envelope.

Após o osso remanescente ser avaliado em altura e espessura, preparou-se o leito, sob irrigação constante, com a sequência específica de fresas, sendo então instalado o implante de altura, diâmetro e plataforma mais adequado para cada caso (Figura 2).

Foram instalados 15 implantes da marca Bionnovation® em área de fissura em um total de 10 pacientes e, 06 implantes inseridos em área de fissura do tipo pré-forame completa. Na fissura do tipo transforame, foram instalados 09 implantes. Foram 12 implantes na região de incisivo lateral superior, 02, em região de incisivo central superior e 01 em região de canino superior.

Quando necessário, para melhor volume ósseo ou recobrimento de rosca expostas, adicionou-se enxerto ósseo de origem bovina, liofilizado e granulado (Figura 3). Foram realizados 03 enxertos onlay complementares na forma de bloco autógeno em um total de 02 pacientes, todos fixados com parafusos do sistema 1.5mm, e com enxerto de osso bovino liofilizado granulado complementar, da marca Bionnovation®. Nestes sítios, a média de tempo entre a

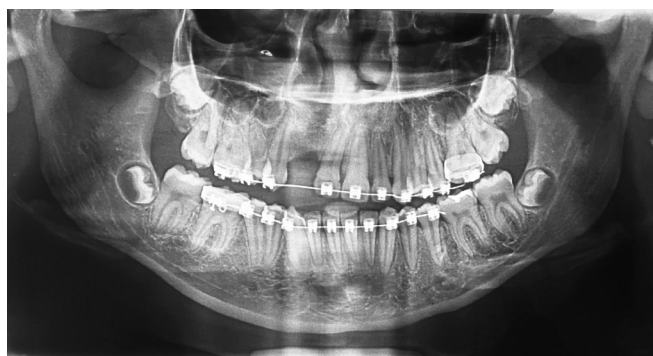

Figura 1. Radiografia panorâmica pré-operatória representativa de um dos casos de implante dentário a ser instalado em área da fissura alveolar direita, previamente reconstruída com enxerto ósseo autógeno da crista ilíaca. Fonte: Centrinho Imagens.

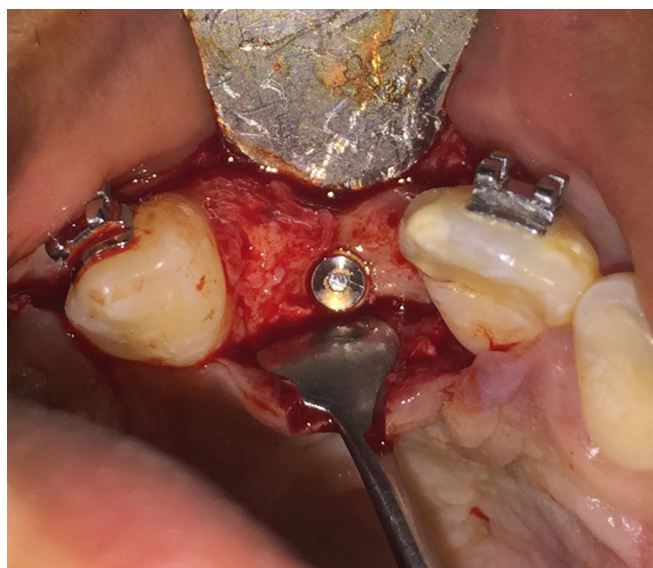


Figura 2. Exemplo de implante instalado em região de fissura para reabilitação protética da unidade 12. Fonte: Centrinho Imagens.

reconstrução da fissura com enxerto de crista ilíaca até a inserção do enxerto complementar foi de 106,6 meses; do enxerto onlay, para a instalação dos implantes, a média de tempo foi de 8,7 meses. A ferida cirúrgica foi suturada sem tensão com fio de Nylon 5-0.

Após um período mínimo de seis meses e máximo de oito, posterior à instalação do implante, obteve-se a radiografia panorâmica digital em clínica de imagem padronizada. Através da avaliação da radiografia, foi verificada a formação de osso ao redor das roscas do implante e ausência de faixa radiolúcida em toda a interface osso/implante (Figura 4). Clinicamente, observou-se presença ou ausência de dor, e fistula e/ou secreção, sendo então realizado o procedimento de reabertura para instalação do cicatrizador.

Nos casos em que foi notada mobilidade do implante no momento de instalação do transmucoso, o mesmo foi removido e a mucosa suturada, sendo considerado, no estudo, como insucesso clínico.

Procedimento de coleta de dados

Os dados dos prontuários dos pacientes foram coletados em uma ficha de preenchimento e, em seguida, tabulados em computador. Esse instrumento de pesquisa abrange informações sobre a idade de

realização da reconstrução da fissura com enxerto ósseo de crista ilíaca (primária, secundária ou terciária) e o tempo até a instalação do implante; gênero; tipo de fissura; unidade dentária reabilitada; necessidade, tipo e momento de enxertos complementares para o implante; sucesso do implante (constatado pelo travamento bidigital observado na reabertura para instalação de cicatrizador); complicações dos procedimentos, bem como sinais radiográficos de neoformação óssea. Implantes que apresentaram alguma complicação que resultou na necessidade de sua remoção antes ou no momento da reabertura, bem como os que apresentavam mobilidade durante a instalação de cicatrizadores, foram considerados como insucessos.

Análise dos dados

A análise dos dados foi realizada de forma descritiva pela distribuição de todas as variáveis do estudo, por frequência relativa e valores absolutos. Foram investigados os fatores relacionados por meio da avaliação de associação entre as variáveis estudadas e a taxa de sucesso dos implantes realizados.

RESULTADO

Foram instalados 15 implantes da marca Bionnovation® em área de fissura em um total de 10 pacientes, sendo 04 do gênero masculino e 06 do gênero feminino, e a idade destes pacientes variou entre 17 e 31 anos. O tempo entre a reconstrução da fissura com enxerto autógeno da crista ilíaca até a instalação do implante variou entre 47 e 166 meses, com uma média de 88,8 meses. Foram instalados 10 (66,6%) implantes do tipo Hexágono Externo, de dimensões entre 2,9 e 3,75 mm (em diâmetro) e entre 8,5 e 11,5 mm (em altura); 05 (33,3%) implantes do tipo Cone Morse de dimensões de 3,5 mm de diâmetro e altura variando entre 10 mm e 13 mm. A utilização do enxerto de biomaterial de forma isolada ocorreu apenas no momento da instalação do implante, sendo realizado em 08 casos (Tabela 1).

A reconstrução prévia da fissura com enxerto autógeno de crista ilíaca foi realizada em todos os pacientes antes da instalação de implantes, como protocolo de tratamento do Centro de Anomalias Craniofaciais do Hospital Santo Antônio. Nenhum paciente passou pela reconstrução óssea da fissura com até 01 ano de idade (reconstrução primária); em 07 pacientes, foi feita a reconstrução secundária, sendo 05 do tipo secundário-secundário (8 a 12 anos) e 02 do tipo secundário tardio (após erupção do canino permanente e antes da idade adulta); em 03 pacientes, de forma terciária, na idade adulta. Houve complicação com necessidade de reabordagem e novo enxerto para reconstrução em 01 paciente, com fissura transforame esquerda, tendo como causa a infecção do osso enxertado.

Foram observados sinais radiográficos sugestivos de neoformação óssea em 14 (93,3%) dos implantes. No entanto, o travamento secundário foi constatado em 12 (80%) do total de implantes, sendo observada mobilidade e realizada prontamente a remoção de 03 (20%) implantes, não ocorrendo mais de um insucesso no mesmo paciente. (Tabela 2).

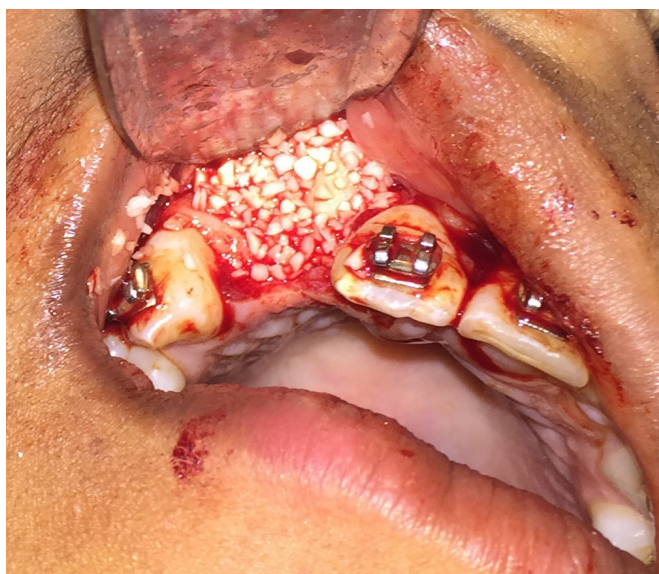

Figura 3. Enxerto de osso alveolar complementar com biomaterial. (osso bovino liofilizado granulado). Fonte: Centrinho Imagens.

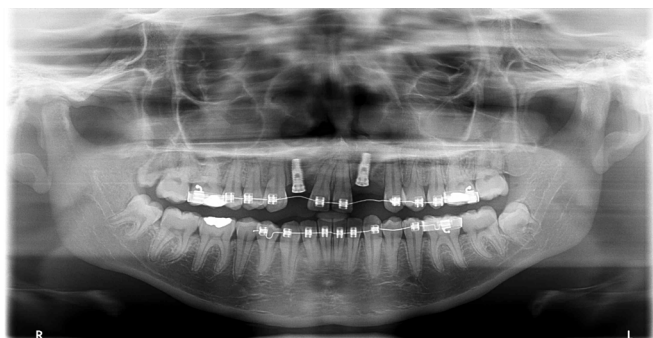


Figura 4. Radiografia panorâmica de acompanhamento de um dos casos, no qual foram avaliados os sinais sugestivos de neoformação óssea. Fonte: Centrinho Imagens.

Tabela 1. Cirurgias para implante

N.º	Paciente	Unidade	Idade	Tempo após reconstrução da fissura	Enxertos adicionais	Especificações do implante
1	AEVJ	11	23	73	Biomaterial (osso bovino liofilizado, granulação média), no momento do implante.	Cone Morse 3,5 × 10,0 mm
2	HSS	12	18	59	Biomaterial (osso bovino liofilizado, granulação média) + Tela de titânio, no momento do implante.	Cone Morse 3,5 × 13,0 mm
3	MSS	22	25	62	Não.	Hexágono Externo 3,75/4,10 × 8,50 mm
4	MFG	22	22	126	Autógeno – Bloco de ramo mandibular onlay + Biomaterial (osso bovino liofilizado, granulação média), nove meses antes do implante.	Cone Morse 3,5 × 10,0 mm
5	MFG	12	22	126	Autógeno – Bloco de ramo mandibular onlay + Biomaterial (osso bovino liofilizado, granulação média), nove meses antes do implante.	Cone Morse 3,5 × 10,0 mm
6	LPS	12	17	92	Autógeno – Bloco de ramo mandibular onlay + Biomaterial (Osso bovino liofilizado, granulação média), oito meses antes do implante.	Cone Morse 3,5 × 11,5 mm.
7	MMSS	23	31	23	Biomaterial (osso bovino liofilizado, granulação média), no momento do implante.	Hexágono, Externo, 7,5/4,10 × 8,5 mm Obs.: Ponte de incisivo central a canino, três unidades protéticas.
8	MMSS	21	31	23	Biomaterial (osso bovino liofilizado, granulação média), no momento do implante.	Hexágono Externo, 7,5/4,10 × 8,5 mm Obs.: Ponte de incisivo central a canino, três unidades protéticas.
9	MSB	12	30	50	Não	Hexágono Externo 3,75/4,10 × 11,5 mm
10	MGS	12	17	47	Não	Hexágono Externo 2,9 × 10,0 mm
11	SSGS	12	24	162	Biomaterial (osso bovino liofilizado, granulação média), no momento do implante.	Hexágono Externo 2,9 × 10,0 mm
12	SSGS	22	24	162	Biomaterial (osso bovino liofilizado, granulação média), no momento do implante.	Hexágono Externo 2,9 × 10,0 mm
13	SSGS	22	24	166	Biomaterial (osso bovino liofilizado, granulação média), no momento do implante.	Hexágono externo 2,9 × 10,0 mm Obs.: segunda tentativa após seis meses de remoção.
14	SSP	12	18	92	Biomaterial (osso bovino liofilizado, granulação fina), no momento do implante.	Hexágono Externo 3,75/4,10 × 11,5 mm
15	SSP	22	18	92	Biomaterial (osso bovino liofilizado, granulação fina), no momento do implante.	Hexágono Externo 3,75/4,10 × 11,5 mm

DISCUSSÃO

As fissuras labiopalatinas acometem os pacientes em uma relação do gênero masculino e feminino de 3:2, respectivamente, e três quartos dos pacientes afetados apresentam fendas unilaterais⁵. No presente estudo, obteve-se uma amostra com mais pacientes do gênero feminino, em uma relação de 3:2, inversa aos dados da literatura, com um predomínio de fissuras unilaterais.

Pacientes fissurados são acometidos também por alterações nas arcadas dentárias, dentre a mais comum é a anodontia na região da fissura. Segundo o estudo de Tereza et al.⁶, o incisivo lateral superior foi o dente mais afetado pela agenesia dentária (81,3%), o que também foi relatado por Suzuki, Takahama⁷ e por Vanzin, Yamazaki⁸. No entanto, o estudo de Oliveira et al.⁹ relatou uma ocorrência muito baixa de hipodontia em indivíduos com fissura labiopalatina completa. No presente estudo, a grande maioria (80%)

Tabela 2. Avaliação pós-operatória dos implantes

N.º	Paciente	Complicações até a reabertura	Radiografia de controle	Estabilidade Secundária em reabertura
1	AEVJ	Não	Sinais sugestivos de neoformação óssea.	Sim
2	HSS	Exposição da tela por palato, sem infecção.	Sinais sugestivos de neoformação óssea.	Sim
3	MSS	Não	Sinais sugestivos de neoformação óssea.	Sim
4	MFG	Não	Sinais sugestivos de neoformação óssea.	Sim
5	MFG	Não	Sinais sugestivos de neoformação óssea.	Sim
6	LPS	Não	Sinais sugestivos de neoformação óssea.	Sim
7	MMSS	Não	Sinais sugestivos de neoformação óssea.	Sim
8	MMSS	Não	Sinais sugestivos de neoformação óssea.	Sim
9	MSB	Não	Sinais sugestivos de neoformação óssea.	Não, implante removido.
10	MGS	Não	Sinais sugestivos de neoformação óssea.	Sim
11	SSGS	Não	Sinais sugestivos de neoformação óssea.	Sim
12	SSGS	Deiscência de sutura e exposição do implante no sétimo dia de pós-operatório.	Sinais sugestivos de neoformação óssea.	Não, implante removido.
13	SSGS	Não	Sinais sugestivos de neoformação óssea.	Sim
14	SSP	Não	Sinais sugestivos de neoformação óssea.	Sim
15	SSP	Não	Discreta faixa radiolúcida ao redor do implante.	Não, implante removido.

dos dentes reabilitados por implante foi o incisivo lateral superior. Embora tenha ocorrido a reabilitação de 02 (13,3%) incisivos centrais e 01 (6,6%) canino, estes dentes foram perdidos, ou seja, não estavam ausentes por anodontia, como na maioria dos incisivos laterais em fissurados. As regiões respectivas àqueles dentes foram incluídas no nosso estudo, por se tratar de uma área adjacente à fissura propriamente dita, e que a reabilitação apresentava as mesmas peculiaridades de um incisivo lateral.

A eficácia em longo prazo de próteses implanto-suportadas também foi claramente demonstrada em vários estudos, com altas taxas de sucesso¹⁰. Os critérios de sucesso do implante têm sido muito debatidos. Os parâmetros para avaliação do sucesso clínico são a capacidade funcional e, a ausência de dor, sensação de corpo estranho ou disestesia, e de mobilidade do implante, bem como a saúde da mucosa perimplantar. A satisfação do paciente também é um critério de sucesso considerado por alguns autores¹¹. Buser et al.¹² acrescentaram, como critério imaginológico, a ausência de uma zona radiolúcida ao redor do implante. Neste estudo, consideramos como sucesso clínico os implantes que apresentaram ausência de dor e sinais de infecção persistentes, ou outras complicações que levassem à remoção do implante até o momento da reabertura para instalação do transmucoso, onde em que o parafuso deve estar com ausência de mobilidade. O sucesso radiográfico foi avaliado como ausência de faixa radiolúcida ao redor da superfície do implante.

Härtel et al.¹³ descreveram riscos locais para o insucesso do implante, como: posição desfavorável; comprimento do implante insuficiente; implante simultâneo ao enxerto ósseo; implante muito

tardio após enxerto; tecido cicatricial de cirurgias anteriores na fissura, e implantes de travamento primário não observado, o que podem levar à perda óssea de enxertos na região da fenda alveolar ou do próprio implante. Neste trabalho, foram observados três insucessos constatados na reabertura para instalação do cicatrizador, o que remete a uma taxa de 20% de falha do procedimento.

Considerando que a estabilidade primária representa um papel fundamental para o sucesso da neoformação óssea, o comprimento do implante, o diâmetro, a textura da superfície e a configuração das roscas são indicados como principais fatores para obtenção dessa estabilidade. Observa-se que, esses fatores também influenciam positivamente a cicatrização, promovendo respostas celulares favoráveis, quando ideais. É importante salientar que o desenho do implante é fundamental para sua estabilidade em um osso de baixa densidade¹⁴, o que é normalmente encontrado nas regiões de fissura enxertadas.

A seleção de diâmetro e comprimento do implante é feita de acordo com a disponibilidade óssea no local receptor¹⁰. No que se refere à inserção de implantes na área da fenda alveolar, a influência destas medidas ainda não foi suficientemente investigada¹⁵; entretanto, Borgnat et al.¹⁶ afirmaram que o comprimento dos implantes é um critério importante para o sucesso e, segundo os referidos autores, muitos estudos concordam que os implantes devem ter pelo menos um comprimento de 10 mm. Estudos clínicos mostram que mesmo os implantes com diâmetros inferiores a 3,0 mm proporcionam estabilidade primária suficiente em casos com volume ósseo limitado^{17,18}. No presente estudo, os implantes variaram de dimensões

entre 2,9 e 3,75 mm em diâmetro, com média de 3,4 mm, e, em altura, variaram de 8,5 a 13,0 mm. Os dados mostraram que foram usados implantes com medidas dentro do que se é preconizados para uma boa estabilidade em áreas de fissura. Dos três implantes que falharam, dois tinham medidas de 3,75 × 11,5 mm e um com 2,9 × 10,0 mm.

O implantes de plataforma do tipo Cone Morse têm apresentado vantagens, principalmente na reabilitação unitária de áreas estéticas. No estudo de Mangano et al.¹⁹, com acompanhamento de cinco anos, em que foram instalados 288 implantes Cone Morse em 60 pacientes não fissurados, foram observadas uma taxa de sucesso de 98,6% e uma perda óssea em média de 0,7 mm ao redor dos implantes, o que demonstra resultados superiores aos implantes convencionais. Todos os implantes do tipo Cone Morse deste estudo (05 implantes) obtiveram travamento secundário constatado e sinais sugestivos de neoformação óssea observados radiograficamente.

Devido às limitações em infra-estrutura e custeio para o uso da tomografia computadorizada, os pacientes deste estudo não tiveram acesso a este recurso; portanto, a verificação do volume ósseo obtido pré e pós implante na reconstrução da fissura é restrita a avaliação clínica, radiografias periapicais e panorâmicas.

Foi relatado, através de análise por tomografia computadorizada, que havia uma perda de volume médio total de 43,1%, aproximadamente 01 ano após o reparo secundário da fissura alveolar com enxerto ósseo da crista ilíaca²⁰. Feichtinger et al.²¹ relataram que a perda óssea média no primeiro ano após a cirurgia, antes da erupção do canino permanente, chega 49,5%. Esta reabsorção pode comprometer os implantes que não recebem enxertia adicional.

Entre os casos deste estudo, julgou-se necessária a enxertia complementar prévia ao implante em três sítios (20% dos casos) de dois pacientes, de 17 e 22 anos de idade, que receberam bloco de osso autógeno do ramo mandibular.

Landes et al.⁴ citaram que o implante em área de fissura é uma opção de tratamento confiável, com elevadas taxas de sucesso em longo prazo. Os aspectos funcionais são comparáveis aos de pacientes não-fissurados. Uma das dúvidas na prática clínica deste procedimento seria relativa à qualidade óssea do leito receptor para uma boa estabilidade primária e secundária dos implantes instalados, uma vez que se trata de uma área enxertada; no entanto, Verdi et al.³, postulam que a taxa de sucesso de implantes em sítios enxertados está próxima daquela de implantes colocados em sítios não enxertados, desde que exista osso com qualidade e quantidade. Matsui et al.¹⁰ detectaram perdas ósseas marginais de 2,30±2,06 mm em implantes sem enxerto adicional e 2,62±1,79 mm em implantes com enxerto autógeno adicional. Segundo Tamimi et al.²², os implantes colocados em osso enxertado revelaram alterações de nível ósseo semelhantes, quando comparados com os implantes inseridos em regiões não enxertadas.

Esta série de casos evidenciou uma taxa de travamento secundário comprovado clinicamente em 80% dos casos analisados, o que sugere que o índice de sucesso em longo prazo destes implantes será próximo dos de outros estudos clínicos. Apesar de este trabalho ter apresentado uma taxa de sucesso ligeiramente inferior às demais pesquisas sobre implante em áreas de fissura, trata-se de uma apresentação de série de casos. Dessa forma, sugerem-se análises com mais amostras e com maior tempo de acompanhamento, para que se possa avaliar com significância estatística não apenas a taxa de sucesso de forma geral, mas outros fatores relacionados à boa condução destes casos.

Buser et al.¹² citam que o critério imaginológico para avaliação do sucesso é a ausência de uma zona radiolúcida ao redor do implante. Isso sugere a formação de tecido fibroso em vez de ósseo¹⁶. Apenas um implante dos 15 avaliados, no presente estudo, apresentou zona radiolúcida ao redor de toda a superfície. Este implante apresentou falha também clinicamente, cursando com mobilidade no momento da reabertura, e foi prontamente removido. No entanto, outros dois implantes também falharam no processo de neoformação óssea e não foi observado este sinal radiográfico. Segundo Agostini²³, quando ocorre a existência de uma camada de tecido mole adjacente, esta deve ser ampla o suficiente para superar as limitações impostas pela resolução do sistema radiográfico; caso contrário, não será visualizada. Estruturas anatômicas circunjacentes ao implante, projetadas sobre a mesma parte do filme, podem ocultar esta interface de tecido fibroso. É possível que isto tenha ocorrido nos casos deste estudo, visto que os implantes são instalados em área de fissura, de osso enxertado e densidade baixa.

Apesar de a radiografia panorâmica ter sido o padrão de avaliação deste estudo, os autores reconhecem que os exames ideais para esta avaliação são exame radiográfico periapical e a tomografia computadorizada, devido à maior riqueza de detalhes para avaliar os sinais sugestivos de neoformação óssea com precisão.

Atualmente, existem dados insuficientes e poucos ensaios clínicos com informações bem definidas sobre este tema. Quanto ao estudo de pacientes com fissura, os requisitos da medicina baseada em evidências são difíceis de atender. Uma razão para tal dificuldade é a incidência desta condição, com uma taxa de 1:500 a 1:700 nascidos vivos¹⁶.

CONSIDERAÇÕES FINAIS

Os implantes instalados em região de fissura nos pacientes do Centro de Anomalias Craniofaciais do Hospital Santo Antônio (Centrinho) têm um alto índice de sucesso, com êxito clínico verificado através da estabilidade secundária e da neoformação óssea sugestiva clínica e radiograficamente, em níveis semelhantes aos descritos na literatura.

REFERÊNCIAS

1. Coutinho ALF, Lima MC, Kitamura MAP, Ferreira J No, Pereira RM. Perfil epidemiológico dos portadores de fissuras orofaciais atendidos em um Centro de Referência do Nordeste do Brasil. Rev Bras Saude Mater Infant. 2009 Jun;9(2):149-56. <http://dx.doi.org/10.1590/S1519-38292009000200004>.
2. Boyne PJ, Sands NR. Combined orthodontic-surgical management of residual palate-alveolar cleft defects. Am J Orthod. 1976 Jul;70(1):20-37. [http://dx.doi.org/10.1016/0002-9416\(76\)90258-X](http://dx.doi.org/10.1016/0002-9416(76)90258-X). PMID:782258.

3. Verdi FJ Jr, Lanzi GL, Cohen SR, Powell R. Use of the Branemark implant in the cleft palate patient. *Cleft Palate Craniofac J*. 1991 Jul;28(3):301-3, discussion 304. [http://dx.doi.org/10.1597/1545-1569\(1991\)028<0325:UOTBII>2.3.CO;2](http://dx.doi.org/10.1597/1545-1569(1991)028<0325:UOTBII>2.3.CO;2). PMID:1911819.
4. Landes CA, Bündgen L, Laudemann K, Ghanaati S, Sader R. Patient satisfaction after prosthetic rehabilitation of bone-grafted alveolar clefts with nonsubmerged iti straumann dental implants loaded at three months. *Cleft Palate Craniofac J*. 2012 Sep;49(5):601-8. <http://dx.doi.org/10.1597/10-156>. PMID:21740181.
5. Carlini JL, Zétola AL, Souza RP, Denardin OVP, Rapoport A. Enxerto autógeno de crista ilíaca na reconstrução do processo alveolar em portadores de fissura labiopalatina: estudo de 30 casos. *Rev Col Bras Cir*. 2000 Dez;27(6):389-3. <http://dx.doi.org/10.1590/S0100-69912000000600006>.
6. Tereza GP, Carrara CE, Costa B. Tooth abnormalities of number and position in the permanent dentition of patients with complete bilateral cleft lip and palate. *Cleft Palate Craniofac J*. 2010 May;47(3):247-52. <http://dx.doi.org/10.1597/08-268.1>. PMID:20426674.
7. Suzuki A, Takahama Y. Maxillary lateral incisor of subjects with cleft lip and/or palate: part 1. *Cleft Palate Craniofac J*. 1992 Jul;29(4):376-9. [http://dx.doi.org/10.1597/1545-1569\(1992\)029<0376:MLIOSW>2.3.CO;2](http://dx.doi.org/10.1597/1545-1569(1992)029<0376:MLIOSW>2.3.CO;2). PMID:1643070.
8. Vanzin GD, Yamazaki K. Prevalência de anomalias dentárias de número em pacientes portadores de fissura de lábio e palato. *Rev Odontol Ciênc*. 2002 Jan-Mar;17(35):49-56.
9. Oliveira DFB, Capelozza ALA, Carvalho IMM. Alterações de desenvolvimento dentário em fissurados. *Rev Assoc Paul Cir Dent*. 1996;50(1):83-6.
10. Matsui Y, Ohno K, Nishimura A, Shiota T, Kim S, Miyashita H. Long-term study of dental implants placed into alveolar cleft sites. *Cleft Palate Craniofac J*. 2007 Jul;44(4):444-7. <http://dx.doi.org/10.1597/06-095.1>. PMID:17608551.
11. Esposito M, Hirsch JM, Lekholm U, Thomsen P. Biological factors contributing to failures of osseointegrated oral implants. (I). Success criteria and epidemiology. *Eur J Oral Sci*. 1998 Feb;106(1):527-51. <http://dx.doi.org/10.1046/j.0909-8836.t01-2-.x>. PMID:9527353.
12. Buser D, Mericske-Stern R, Bernard JP, Behneke A, Behneke N, Hirt HP, et al. Long-term evaluation of non-submerged ITI implants. Part 1: 8-year life table analysis of a prospective multi-center study with 2359 implants. *Clin Oral Implants Res*. 1997 Jun;8(3):161-72. <http://dx.doi.org/10.1034/j.1600-0501.1997.080302.x>. PMID:9586460.
13. Härtel J, Pögl C, Henkel KO, Gundlach KK. Dental implants in alveolar cleft patients: a retrospective study. *J Craniomaxillofac Surg*. 1999 Dec;27(6):354-7. <http://dx.doi.org/10.1054/jcms.2000.0096>. PMID:10870753.
14. Lucas RRS, Gonçalves R, Pinheiro MPF, Pinheiro AR, Alto RVM. Fatores que afetam a osseointegração dos implantes: uma revisão. *Rev Flum Odontol*. 2013;1(39):3-10. <http://dx.doi.org/10.22409/ijosd.v1i39.203>.
15. Wermker K, Jung S, Joos U, Kleinheinz J. Dental implants in cleft lip, alveolus, and palate patients: a systematic review. *Int J Oral Maxillofac Implants*. 2014 Mar-Apr;29(2):384-90. <http://dx.doi.org/10.11607/jomi.3303>. PMID:24683564.
16. Borgnat F, Martin P, Paulus C. Réhabilitation implanta-portée des patients porteurs de fentes labio-alvéolo-palatines: étude rétrospective sur 43 patients. *Rev Stomatol Chir Maxillofac Chir Orale*. 2015 Sep;116(4):229-34. <http://dx.doi.org/10.1016/j.revsto.2015.04.008>. PMID:26141597.
17. Hallman M. A prospective study of treatment of severely resorbed maxillae with narrow nonsubmerged implants: results after 1 year of loading. *Int J Oral Maxillofac Implants*. 2001 Sep-Oct;16(5):731-6. PMID:11669256.
18. Degidi M, Nardi D, Piattelli A. Immediate restoration of small-diameter implants in cases of partial posterior edentulism: a 4-year case series. *J Periodontol*. 2009 Jun;80(6):1006-12. <http://dx.doi.org/10.1902/jop.2009.080649>. PMID:19485833.
19. Mangano C, Mangano F, Shibli JA, Ricci M, Sammons RL, Figliuzzi M. Morse taper connection implants supporting "planned" maxillary and mandibular bar-retained overdentures: a 5-year prospective multicenter study. *Clin Oral Implants Res*. 2011 Oct;22(10):1117-24. <http://dx.doi.org/10.1111/j.1600-0501.2010.02079.x>. PMID:21251077.
20. Tai CC, Sutherland IS, McFadden L. Prospective analysis of secondary alveolar bone grafting using computed tomography. *J Oral Maxillofac Surg*. 2000 Nov;58(11):1241-9. <http://dx.doi.org/10.1053/joms.2000.16623>. PMID:11078135.
21. Feichtinger M, Mossböck R, Kärcher H. Assessment of bone resorption after secondary alveolar bone grafting using three-dimensional computed tomography: a three-year study. *Cleft Palate Craniofac J*. 2007 Mar;44(2):142-8. <http://dx.doi.org/10.1597/06-047.1>. PMID:17328652.
22. Tamimi F, Torres J, Al-Abedalla K, Lopez-Cabarcos E, Alkhraisat MH, Bassett DC, et al. Osseointegration of dental implants in 3D-printed synthetic onlay grafts customized according to bone metabolic activity in recipient site. *Biomaterials*. 2014 Jul;35(21):5436-45. <http://dx.doi.org/10.1016/j.biomaterials.2014.03.050>. PMID:24726538.
23. Agostini M. Avaliação radiográfica dos implantes osseointegrados [dissertação]. Florianópolis: Universidade Federal de Santa Catarina; 2000.

CONFLITOS DE INTERESSE

Os autores declaram não haver conflitos de interesse.

*AUTOR PARA CORRESPONDÊNCIA

André Victor Pinto Serra, UFBA – Universidade Federal da Bahia, Faculdade de Odontologia, 40110 909 Salvador - BA, Brasil, e-mail: andreserra3@hotmail.com

Recebido: Abril 4, 2018
Aprovado: Julho 11, 2018