

## Implante imediato com provisionalização e utilização da coroa natural do elemento extraído

*Immediate dental implant after tooth extraction using the natural dental crown as a provisional restoration. A case report.*

### RESUMO

A implantação imediata após a exodontia com a confecção de um elemento protético provisório tem se tornado uma proposta viável, amplamente documentada na literatura e que diminui consideravelmente o tempo de tratamento e a quantidade de intervenções, contribuindo para maior satisfação do paciente. A observação de fatores relevantes da estrutura óssea remanescente e do contorno gengival da região deve ser considerada, com o objetivo de otimizar o prognóstico. Outras considerações quanto ao desenho e superfície do implante, conduta cirúrgica e protética também devem ser criteriosamente analisadas. O objetivo deste trabalho foi demonstrar, por meio de um relato de caso clínico, a utilização de implante imediato após a exodontia de um dente perfurado endodonticamente, seguido de provisionalização imediata, utilizando-se da coroa do dente extraído como elemento provisório, com acompanhamento de seis meses.

**Unitermos** – Implantes dentários; Implantação imediata; Estética; Provisionalização.

### ABSTRACT

*Immediate implantation after extraction followed by a provisional prosthetic element has become a viable proposition, widely documented in the literature and which significantly reduces treatment time and number of interventions, contributing to greater patient satisfaction. The observation of relevant factors of the remaining bone structure and gingival contour of the region must be considered in order to optimize the prognosis. Other considerations such as implant design and surface, surgical and prosthetic protocols should also be carefully analyzed. The objective of this paper is to demonstrate through a clinical case report, the use of immediate implant after extraction of a tooth endodontically perforated, followed by immediate provisionalization, using the crown of the extracted tooth as provisional element representing the 6-month follow-up report.*

**Key words** – Dental implants; Immediate implantation; Aesthetics; Provisionalization.

**Christian Rado Jarry<sup>1</sup>**  
**George Furtado Guimarães<sup>2</sup>**  
**James Nery<sup>2</sup>**  
**Vera Lúcia Luz<sup>3</sup>**  
**Jacy de Mesquita Jr.<sup>4</sup>**  
**Jodel Luiz de Almeida<sup>4</sup>**  
**Vanessa de Souza Portocarrero<sup>4</sup>**  
**Jussania Fonseca<sup>4</sup>**  
**Sandra Lúcia A. Freitas<sup>5</sup>**  
**Daiane Cristina Peruzzo<sup>6</sup>**

<sup>1</sup>Mestre em Periodontia – São Leopoldo Mandic, Campinas.

<sup>2</sup>Doutores em Implantodontia – São Leopoldo Mandic, Campinas.

<sup>3</sup>Especialista em Periodontia – São Leopoldo Mandic, Campinas.

<sup>4</sup>Especialista em Implantodontia – São Leopoldo Mandic, Brasília.

<sup>5</sup>Especialistas em Prótese Dentária – Foplac, Brasília.

<sup>6</sup>PhD em Implantodontia – São Leopoldo Mandic, Campinas;

Doutora em Periodontia – FOP/Unicamp.

Recebido em mar/2014

Aprovado em jun/2014

## Introdução

A previsibilidade e os índices de sucesso dos implantes dentários como substitutos de perdas dentárias são consideravelmente altos<sup>1</sup>. Muito tem sido modificado desde que o protocolo inicial de reabilitação com implantes, descrito por Brånemark e colaboradores, foi proposto<sup>2</sup>. Uma das condutas mais adotadas recentemente, para o caso de indicação de extração dentária, é a implantação logo após o momento da extração, desde que um conjunto de condições clínicas, radiográficas e sistêmicas seja previamente avaliado e possibilite tal conduta<sup>3-4</sup>.

O processo alveolar é tecido "dente-dependente", sendo que seu volume e arquitetura são determinados pelo formato, pelo eixo e pela inclinação dental. Após a exodontia, o osso fasciculado perde a sua função e pode ser reabsorvido, fazendo parte do processo da remodelação óssea<sup>5</sup>. A magnitude da reabsorção óssea após a exodontia é influenciada por fatores como a preservação do osso alveolar remanescente e a presença ou não de estímulos na região<sup>5-6</sup>.

A exodontia representa um trauma mecânico pronunciado ao ligamento periodontal, vasos sanguíneos, osso fasciculado e processo alveolar<sup>5</sup>, sendo assim, a utilização de extratores ou periótomos é indispensável, com o intuito de minimizar o trauma e melhorar os resultados estéticos. Para que o implante imediato seja um procedimento viável, a maneira como a exodontia é realizada é de suma importância para minimizar o trauma e maximizar a preservação óssea<sup>7</sup>.

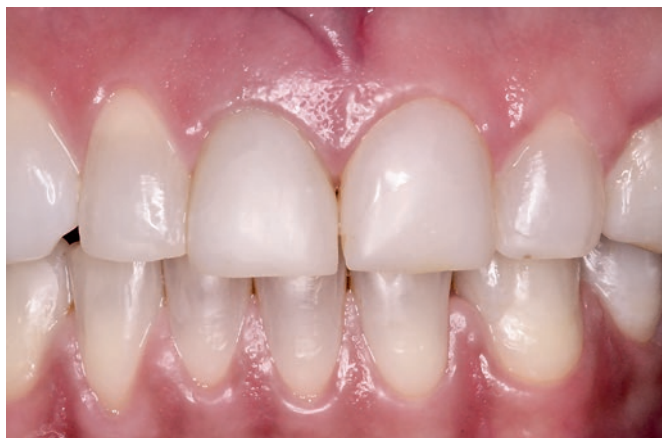A técnica da implantação imediata tem demonstrado algumas vantagens, como: redução do número de cirurgias, redução do tempo de tratamento, preservação das cristas alveolares, possibilidade de um posicionamento ideal do implante, simplificação da fase protética, manutenção estética dos tecidos peri-implantares, conforto e satisfação para o paciente<sup>8-9</sup>. Esta conduta tem sido o tratamento de eleição em situações nas quais há indicação de extração de um elemento, principalmente em áreas estéticas, onde não haja comprometimento significativo de tábuas ósseas remanescentes<sup>10</sup>.

Um estudo histológico realizado em cães demonstrou que a instalação de implantes imediatos não impedia o remodelamento do processo alveolar<sup>5</sup>. Adicionalmente, um estudo clínico realizado em 2004 demonstrou que, após a instalação de um implante imediato, as paredes ósseas vestibular e lingual sofreram remodelamento e reabsorção durante o reparo<sup>10</sup>. Partindo deste princípio, a extração pode se tornar uma das etapas mais delicadas, especialmente quando se depara com situações nas quais há necessidade da máxima preservação das estruturas remanescentes. Uma vez que não se consegue impedir o remodelamento ósseo, o preenchimento dos *gaps* entre o implante e o osso remanescente, seja com osso autógeno, heterógeno, xenógeno ou com materiais

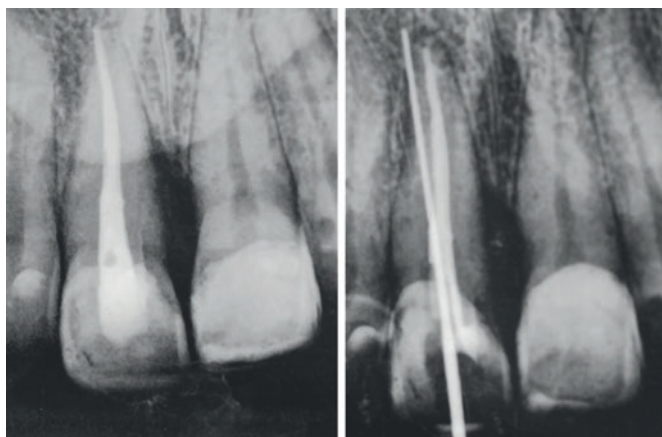
aloplásticos, tem sido amplamente citado na literatura com o objetivo de minimizar a reabsorção óssea<sup>11</sup>. Desta forma, o objetivo deste trabalho foi demonstrar, por meio de um relato de caso clínico, a instalação de implante imediato após a exodontia de um dente perfurado endodonticamente, seguido de provisionalização imediata com utilização da coroa do dente extraído como elemento provisório.

## Relato de Caso Clínico

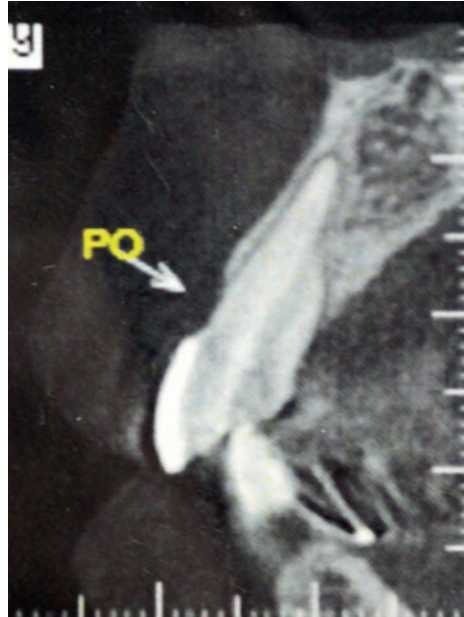Paciente do gênero feminino, 41 anos (Figura 1), procurou o Curso de Especialização em Implantodontia da Faculdade São Leopoldo Mandic, Unidade Brasília, indicada para exodontia do elemento 21, o qual apresentava fístula e mobilidade. Na análise do exame radiográfico (Figura 2), pôde-se observar uma perfuração radicular em decorrência do tratamento endodôntico. Contudo, no exame tomográfico verificou-se a preservação das tábuas ósseas alveolares (Figura 3).



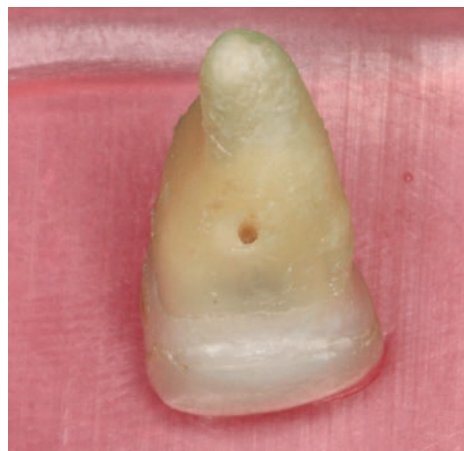**Figura 1**  
Condição estética inicial.



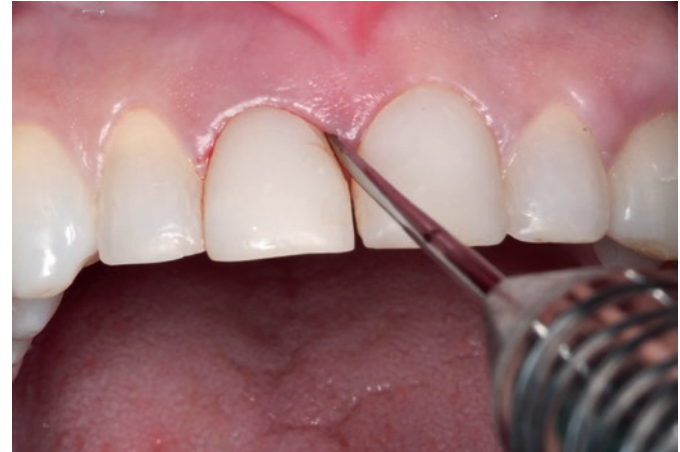**Figuras 2**  
Exame radiográfico sugerindo perfuração radicular.



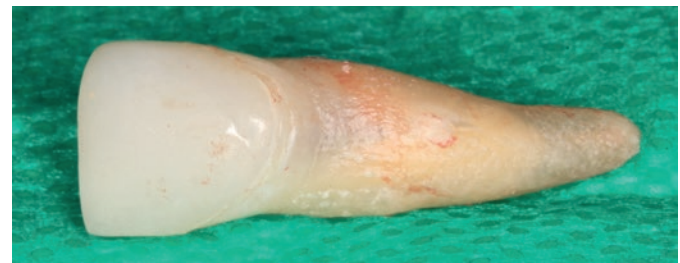**Figura 3**  
Exame tomográfico demonstrando preservação óssea vestibular.



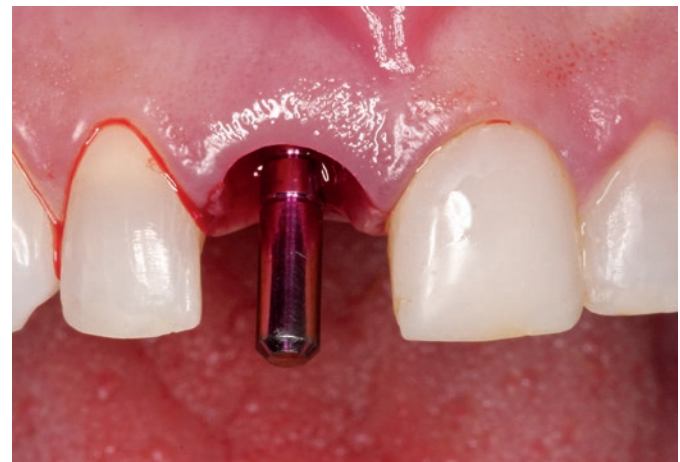**Figura 5**  
Elemento extraído, comprovando perfuração radicular no terço médio da raiz.



**Figura 4**  
Exodontia com o auxílio de periótomo.



**Figura 6**  
Elemento extraído, comprovando perfuração radicular no terço médio da raiz.



**Figura 7**  
Conferência do posicionamento tridimensional através de pino-guia.

O procedimento cirúrgico foi realizado sob anestesia local. O incisivo central direito foi extraído com o auxílio de periótomo (Figura 4), e o alvéolo foi curetado adequadamente com o auxílio da cureta de Lucas. Após a remoção do elemento 21, pôde-se observar com exatidão o local onde houve a perfuração radicular (Figuras 5 e 6).

A fresagem inicial aconteceu com uma marcação da fresa lança no terço médio para apical da parede palatina, para criar um degrau de amparo para a sequência das demais brocas, reduzindo, desta forma, o risco de ocorrer deslizamento da broca pelo alvéolo e seguir uma orientação diferente da desejada. Após a utilização da fresa lança, foi verificado o posicionamento tridimensional do preparo com o pino-guia (Figura 7), seguido da fresagem com a broca helicoidal 2,0 mm de diâmetro até o comprimento desejado de 13 mm. Foi selecionado um implante cônico com roscas de características compactantes e conexão protética morse

(Drive CM, 4,3 x 13 mm, Neodent, Curitiba, Brasil). Estes implantes demandam, a partir da broca helicoidal cilíndrica de 2,0 mm, o uso de brocas cônicas específicas disponíveis no *kit*. A recomendação do fabricante é que se proceda a fresagem com a broca cônica (Alvim) de 3,5 mm até o comprimento de trabalho e finalize com a broca cônica (Alvim) de 4,3 mm, que é a broca correspondente ao diâmetro do



implante selecionado. O implante foi levado em posição com o auxílio da conexão para contra-ângulo, na velocidade de 30 rpm. A estabilidade primária foi aferida por meio de torquímetro, sendo esta superior a 60 Ncm.

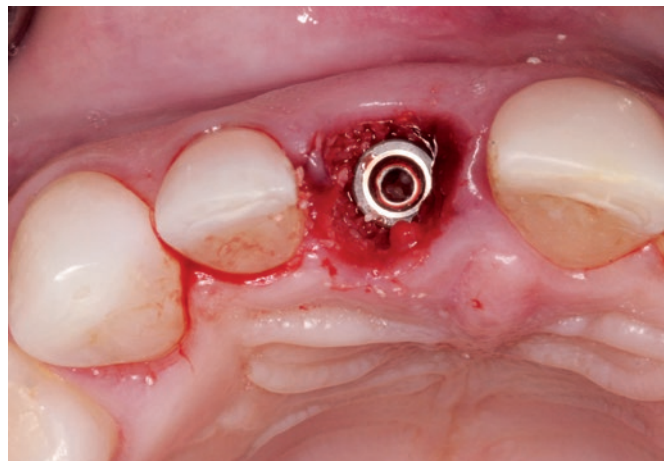
Nesse caso, optou-se pelo preenchimento do *gap* entre implante e tábua óssea vestibular com biomaterial inorgânico, com tamanhos de partículas médias (Bonefill, Bionnovation Biomedical S/A, Bauru, Brasil), a fim de que esse biomaterial se mantivesse no alvéolo por um período maior de tempo, conforme suas características demonstradas<sup>12</sup> (Figura 8). Ao final do procedimento cirúrgico, um pilar para coroas cimentadas (Munhão Universal, Neodent, Curitiba, Brasil) foi rosqueado sobre o implante e aplicado o torque recomendado pelo fabricante, de 32 Ncm (Figura 9). A escolha pela utilização de um pilar cimentado ocorreu em virtude do posicionamento ósseo ideal do implante para prótese cimentada.

O dente extraído foi então cortado na junção ameloce-mentária e, em seguida, preparado internamente para que o cilindro provisório acrílico fosse capturado com o auxílio de resina acrílica autopolimerizável (Figura 10). Após essa captura, os excessos foram removidos e o provisório foi polido, de forma a evitar compressão da margem gengival (Figura 11). O elemento provisório foi então cimentado, com a certificação de que nenhum contato nos movimentos bordejantes fosse identificado (Figura 12). A provisionalização imediata com a utilização da própria coroa do elemento extraído como provisório permitiu que não houvesse qualquer mudança no contorno gengival pré-existente, fornecendo ao paciente estética, conforto e um suporte adequado para as papilas e margens gengivais (Figura 13).

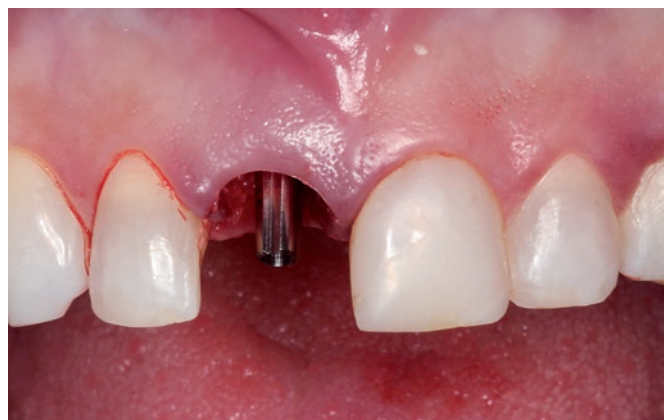Após o período de quatro meses, o caso foi finalizado com a confecção da coroa final em metalocerâmica (Figura 14). O suporte adequado esperado para as papilas e margens gengivais, por meio da provisionalização imediata, pôde ser considerado efetivo, comprovado pela radiografia final apresentando mínimas alterações de remodelação óssea após um período de seis meses de acompanhamento (Figura 15).

## Discussão

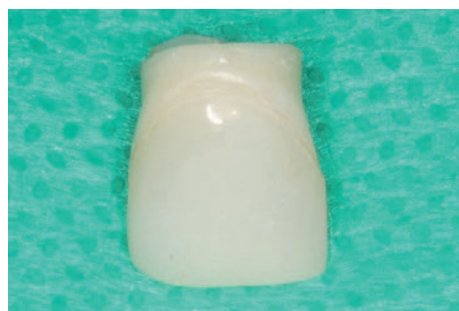Os implantes dentários têm sido amplamente utilizados, propiciando que novas técnicas e condutas clínicas melhorem os resultados, conseguindo funcionalidade e estética, e culminando com a satisfação do paciente. A técnica da implantação imediata seguida de provisionalização tem mostrado vantagens, quando levado em consideração o número reduzido de intervenções cirúrgicas, o período reduzido de tratamento, a preservação de cristas alveolares e a manutenção estética dos tecidos peri-implantares<sup>13</sup>. Esta conduta tem sido o tratamento de eleição em situações nas quais há



**Figura 8**  
Implante em posição e preenchimento do *gap* com biomaterial.



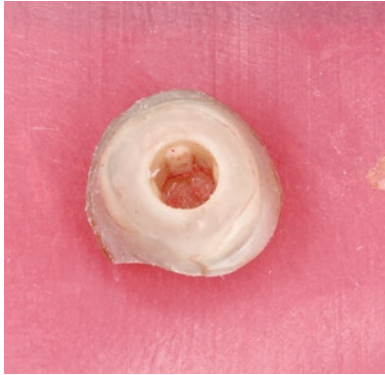
**Figura 9**  
Munhão para coroas cimentadas instalado.



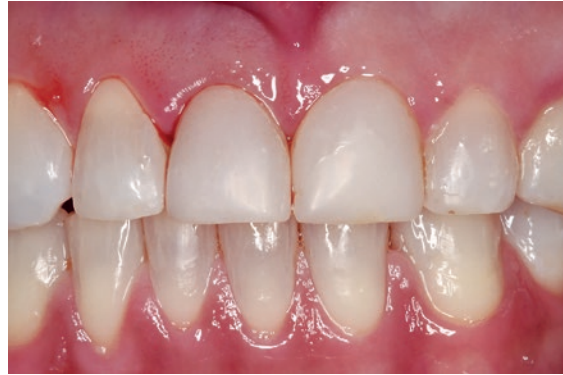**Figura 10**  
Coroa natural do elemento extraído, cortada na junção ameloce-mentária.

indicação de extração de um elemento, principalmente em áreas estéticas.

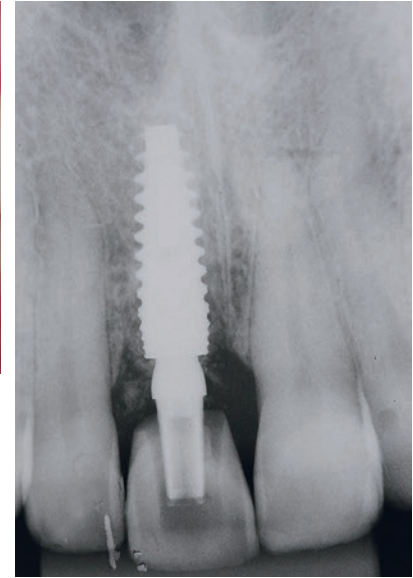
É importante levar em consideração que a “provisionalização imediata” não envolve carga e é diferente de “carga imediata”, onde a prótese funcional final é confeccionada



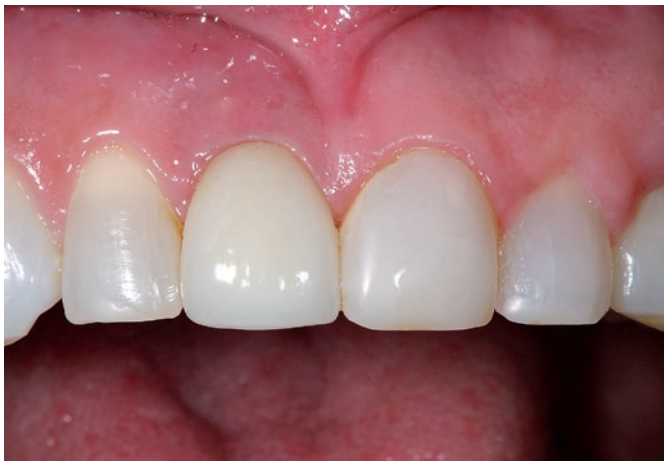**Figura 11**  
Coroa natural reembasada  
sobre cilindro para provisórios.



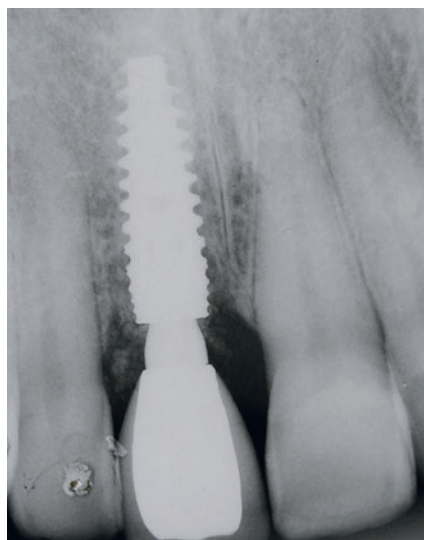
**Figura 12**  
Condição imediatamente após o procedimento cirúrgico.



**Figura 13**  
Radiografia imediatamente após  
o procedimento cirúrgico.



**Figura 14**  
Coroa final cimentada após quatro meses.



**Figura 15**  
Radiografia de  
acompanhamento  
de seis meses,  
demonstrando  
preservação de  
cristas ósseas.

dentro de 72h após o procedimento cirúrgico<sup>14</sup>. A provisio-  
nalização imediata implica na confecção de uma prótese  
provisória imediatamente após o procedimento cirúrgico,  
de forma a preservar a estética gengival e a manutenção  
das cristas alveolares, bem como respeitar as necessidades  
estéticas do paciente.

Para que o implante imediato seja um procedimento  
viável, a maneira com que a exodontia é realizada exerce  
grande importância, uma vez que se procura minimizar o  
trauma para maximizar a preservação óssea<sup>7</sup>. Partindo deste  
princípio, a extração pode se tornar uma das etapas mais  
complicadas, especialmente quando nos deparamos com  
situações nas quais a coroa dentária foi fraturada, restando  
apenas a estrutura da raiz residual, tendo sido o processo  
de remoção dificultado no que se refere à preservação dos  
tecidos circundantes. A remoção da raiz representa um trauma  
mecânico pronunciado ao ligamento periodontal, vasos  
sanguíneos, osso fasciculado e processo alveolar<sup>5</sup>. Sendo  
assim, a utilização de extratores ou periótomos é indispen-  
sável, com o intuito de minimizar o trauma e melhorar os  
resultados estéticos<sup>15</sup>.

Um erro relatado por profissionais na técnica da im-  
plantação após extração de dentes anteriores é o de utilizar  
a própria inclinação do alvéolo como orientação para a  
seqüência de fresagem do implante, induzindo o cirurgião  
a perfurar a tábua óssea vestibular. A técnica de fresagem  
nessas áreas deve, necessariamente, explorar a estrutura ós-  
sea remanescente e volumosa da face palatina<sup>16</sup>. A densidade  
óssea é outro fator que deve ser levado em consideração para  
a obtenção de uma estabilidade primária ideal. Mesmo não

utilizando o formato natural da raiz no remanescente ósseo, os implantes cônicos têm sido bastante utilizados para estes procedimentos. Implantes com roscas mais específicas para a obtenção de estabilidade inicial, e com desenhos mais compactantes, tornam-se mais indicados em áreas de baixa densidade óssea, por promoverem uma maior estabilidade primária na inserção<sup>17</sup>.

Após a instalação do implante, rotineiramente ocorre a presença de um *gap* entre o implante e a parede óssea vestibular. A literatura ainda é controversa em relação à utilização ou não de material de enxertia no *gap* residual, já que alguns autores sustentam a hipótese de que apenas a presença do coágulo no local já seria suficiente para promover a formação óssea na área<sup>18</sup>. Estudos experimentais relatam que a presença de um *gap* maior que 2 mm propicia a formação de tecido conjuntivo entre a porção coronal do implante e o tecido ósseo ao redor<sup>19-20</sup>. Tem sido discutido também se o coágulo seria capaz de prevenir uma futura alteração do contorno ósseo e gengival no terço cervical, assim como a reabsorção da tábua óssea vestibular, evitando problemas estéticos futuros. Entretanto, diversos estudos têm demonstrado que a formação do coágulo, apenas, não seria suficiente para prevenir se houvesse uma depressão no contorno vestibular durante o processo de cicatrização, sugerindo a utilização de substitutos ósseos<sup>7,12-13</sup>.

A manutenção do perfil de emergência da coroa sobre os implantes imediatos é um desafio constante e vem sendo avaliada por diversos autores<sup>9,14,21</sup>. Apesar de não haver um consenso a respeito da estabilidade dos tecidos moles dos implantes com provisionalização imediata, pôde-se observar

que a técnica de utilização da coroa do dente natural como elemento provisório imediato apresentou resultados clínicos e estéticos satisfatórios.

## Conclusão

Diante dos objetivos desse relato de caso, pôde-se observar que a implantação imediata, seguida de provisionalização com a coroa do dente natural, quando esta se encontra com estética favorável, é uma alternativa viável de tratamento, que minimiza o impacto estético que um provisório imediato poderia causar, além de manter exatamente o mesmo contorno gengival pré-existente, otimizando resultados tanto para o profissional quanto para o paciente.

### Nota de esclarecimento

Nós, os autores deste trabalho, não recebemos apoio financeiro para pesquisa dado por organizações que possam ter ganho ou perda com a publicação deste trabalho. Nós, ou os membros de nossas famílias, não recebemos honorários de consultoria ou fomos pagos como avaliadores por organizações que possam ter ganho ou perda com a publicação deste trabalho, não possuímos ações ou investimentos em organizações que também possam ter ganho ou perda com a publicação deste trabalho. Não recebemos honorários de apresentações vindos de organizações que com fins lucrativos possam ter ganho ou perda com a publicação deste trabalho, não estamos empregados pela entidade comercial que patrocinou o estudo e também não possuímos patentes ou *royalties*, nem trabalhamos como testemunha especializada, ou realizamos atividades para uma entidade com interesse financeiro nesta área.

### Endereço para correspondência

Christian Rado Jarry

Av. das Araucárias, 1.835 – Sala 313 – Águas Claras – Taguatinga  
71936-250 – Brasília – DF  
Tel.: (61) 3037-2105  
jarry.odontologia@yahoo.com.br

## Referências

- Adell R, Lekholm U, Rockler B, Branemark PI. A 15-years study of osseointegrated implants in the treatment of the edentulous jaw. *Int J Oral Surg* 1981;10(6):387-416.
- Brånemark PI, Hanson BO, Adell R, Breine U, Lindstrom J, Hallen O et al. Osseointegrated implants in the treatment of the edentulous jaw. Experience from a 10-year period. *Scand J Plastic Reconstr Surg* 1977;16:1-13.
- Wohrle PS. Single tooth replacement in the aesthetic zone with immediate provisionalization: fourteen consecutive case reports. *Pract Periodontics Aesthet Dent* 1998;10(9):1107-14.
- Becker W. Immediate implant placement: diagnosis, treatment planning and treatment steps/ or successful outcomes. *J Calif Dent Assoc* 2005;33(4):303-10.
- Araújo MG, Lindhe J. Dimensional ridge alterations following tooth extraction. An experimental study in the dog. *J Clin Periodontol* 2005;32:212-8.
- Cardaropoli D, Cardaropoli G. Presentation of the post extraction alveolar ridge: a clinical and histological study. *Int J Periodontics Restorative Dent* 2008;28(5):468-77.
- Vittorini Orgeas G, Clementini M, de Risi V, de Sanctis M. Surgical techniques for alveolar socket preservation: a systematic review. *Int J Oral Maxillofac Implants* 2013;28(4):1049-61.
- Miyamoto Y, Obama T. Dental cone beam computed tomography analyses of post operative labial bone thickness in maxillary anterior implants: comparing immediate and delayed implant placement. *Int J Periodontics Restorative Dent* 2011;31(3):215-25.
- Strub JR, Jurdzik BA, Tuna T. Prognosis of immediately loaded implant and their restoration: a systematic literature review. *J Oral Rehabil* 2012;39(9):704-17.
- Botticelli D, Berglund T, Lindhe J. Hard tissue alterations following immediate implant placement in extraction sites. *J Clin Periodontol* 2004;31:820-8.
- Horowitz R, Holtzclaw D, Rosen PS. A review on alveolar ridge preservation following tooth extraction. *J Evid Based Dent Pract* 2012;12(3 Suppl):149-60.
- Carbonari M, Ludtke J, Vieira PC, Amaral NT, Gehrke SA. Caracterização físico-química e biológica de enxerto ósseo bovino, bonafill, em bioensaios – Parte 1. *ImplantNews* 2010;7(1):103-10.
- Peñarocha M, Uribe R, Balaguer J. Implantes imediatos a la exodoncia. Situación actual. *Med Oral* 2004;9:234-42.
- Balshi TJ, Wolfinger GJ, Wulc D, Balshi SF. A prospective analysis of immediate provisionalization of single implants. *J Prosthodont* 2011;20(1)10-5.
- Agarwal G, Thomas R, Metha D. Post extraction maintenance of the alveolar ridge: rationale and review. *Compend Contin Educ Dent* 2012;33(5):320-4.
- Fugazzotto P. Simplified Technique for Immediate Implant Insertion into Extraction Sockets: Report of Technique and Preliminary Results. *Implant Dent* 2002;11:79-82.
- Martinez H, Davarpanah M, Missika P, Celletti R, Lazzara R. Optimal implant stabilization in low density bone. *Clin Oral Implants Res* 2001;12(5):423-32.
- Chan HL, Lin GH, Fu JH, Wang HL. Alterations in bone quality after socket preservation with grafting materials: a systematic review. *Int J Oral Maxillofac Implants* 2013;28(3):710-20.
- Carlsson L, Rostlund T, Albrektsson B, Albrektsson T. Implant fixation improved by close fit. Cylindrical implant-bone interface studied in rabbits. *Acta Orthop Scand* 1988;59(3):272-5.
- Akimoto K, Becker W, Donath K, Becker BE, Sanchez R. Formation of bone around titanium implants placed into zero wall defects: pilot project using reinforced e-PTFE membrane and autogenous bone grafts. *Clin Implant Dent Relat Res* 1999;1:98-104.
- Silva DB, Neves LC, Querino E, Rosa JC, Barreto MA. Comportamento dos tecidos peri-implantares no implante imediato com provisionalização: revisão da literatura. *Dental Press Implantol* 2013;7(3):41-51.