

Estudo comparativo da resposta do tecido ósseo em técnica de regeneração tecidual guiada – avaliação macroscópica. Parte I

Comparative study of bone response guided tissue regeneration technique - macroscopic evaluation. Part I

Renato Martins - Mestre em Biologia Oral pela Faculdade de Odontologia da Universidade Sagrado Coração.

Ângela Mitie Otta Kinoshita - Doutora em Física Aplicada à Medicina e Biologia pela Universidade de São Paulo

Nara Tathiane do Amaral Carvalho - Mestre em Odontologia, Reabilitação Oral pela Faculdade de Odontologia da Universidade Federal de Uberlândia.

Sérgio Augusto Catanzaro Guimarães - Pós-Doutorado pela Temple University School Of Medicine Usa.

Resumo

O reparo de defeitos ósseos é um desafio para diversas áreas, pois a invasão de células fibroblásticas no defeito, resulta em tecido conjuntivo cicatricial. Assim, os princípios de Regeneração Tecidual Guiada (RTG) estão bem estabelecidos para tratamento de defeitos ósseos. Essa técnica consiste na utilização de biomembranas que agem como barreiras e evitam a invasão dos fibroblastos e permite o povoamento com células osteoprogenitoras. O presente trabalho propôs-se avaliar o crescimento e potencial regenerativo em defeitos ósseos através de avaliações macroscópicas e radiográficas. Para tanto, 27 coelhos foram divididos em 3 grupos experimentais de acordo com o tratamento: Controle (A), Látex (B) e PTFE (C). Então, subdivididos em 3 grupos para análise de neoformação periódica: 15 (I); 30 (II) e 60 dias (III). As cobaias foram submetidas à cirurgia para confecção de defeitos ósseos críticos em calvária e tratamento específico de cada grupo. Após os períodos os animais foram sacrificados e obtidas as peças anatômicas para as radiografias pelo método Digora e fotografias digitais. As análises macroscópicas permitiram observar crescimento ósseo e áreas radiopacas sugestivas de tecido ósseo. No período de 15 dias a densidade óssea nos grupos experimentais no defeito foi semelhante. Contudo, aos 60 dias, verificou-se formação óssea homogênea para Látex e vários níveis de radiopacidade para PTFE e controle. Dentro das limitações, conclui-se que biomembranas são bem indicadas em processos cirúrgicos para regeneração óssea, visto que as barreiras impedem ou dificultam a migração de células incompatíveis com o tecido a ser neoformado e promove a osteogênese.

Descritores: Regeneração óssea, látex, politetrafluoretileno.

Abstract

The repair of bone defects is challenge for many areas, since the invasion of fibroblast cells in the defect, resulting in scar tissue. Thus, the principles of Guided Tissue Regeneration (GTR) are well established for treatment of bone defects. This technique is the use of bio-membranes that act as barriers and prevent the invasion of fibroblasts and allows the placement of osteoprogenitor cells. The proposition of this study is evaluate the mechanical growth and regenerative potential in bone defects by macroscopic and radiographic analyses. Twenty-seven rabbits were divided into 3 groups according to treatment: control (A), Latex (B) and PTFE (C). Then divided into 3 groups for analysis of periodic neoformation: 15 (I), 30 (II) and 60 days (III). The animals were subjected to surgical preparation of bone defects in critical calvaria and specific treatment of each group. After the period, they were sacrificed and collected the body parts for X-rays by the Digora method and digital photographs. Macroscopic analysis allowed observed bone growth and areas suggestive of bone tissue. During 15 days of bone density in the experimental groups in the defect was similar. However, after 60 days, there was bone formation for homogeneous in group of Latex and various levels of radiopacity to PTFE and control. Within the experimental conditions, the biomembranes are well indicated in surgical procedures for bone regeneration, since the barriers preventing or hindering cell migration incompatible with the tissue to be newly formed and promotes osteogenesis.

Descriptors: Bone regeneration, latex, polytetrafluoroethylene.

Correspondência com o autor: drrenato@uol.com.br

Recebido: 26/03/2010

Aceito: 15/04/2010

Introdução

O reparo de defeitos ósseos é um desafio para diversas áreas da medicina e odontologia, principalmente nas especialidades de Cirurgia Buco-maxilo-facial, Periodontia, Prótese e Implantodontia.

Os procedimentos de regeneração óssea guiada são uma alternativa para contornar as dificuldades nos processos de reparo de tecido ósseo em defeitos críticos (Dahlin⁹ 1994; Bosch, Melsen e Vargervik⁵ 1995; Lundgren, Lundgren e Taylor¹⁴ 1998). O objetivo é evitar, prevenir e impedir a invasão de células não osteoblásticas no defeito ósseo durante o processo de reparo (Nymam¹⁷ 1991). Dahlin⁹ et al. (1994) documentaram a possibilidade da exclusão de células incompatíveis com a neoformação de tecido ósseo no repovoamento do leito por meio de barreiras mecânicas, isso favoreceria a proliferação celular adequada e a cicatrização com o tecido compatível e desejável.

As biomembranas são utilizadas como barreiras com objetivo de impedir a proliferação de células epiteliais e conjuntivas para o interior do defeito ósseo e prover um tempo adicional para as células osteogênicas, cuja migração é mais lenta, repovoarem a área do defeito e, por fim garantir com eficiência a neoformação óssea (Zhang²⁶ 2010). De acordo com Carranza⁶ et al. (2004), as propriedades ideais para as membranas são biocompatibilidade, manutenção do espaço, oclusividade celular, boas propriedades de manuseio e capacidade de absorção.

O látex natural é um material biocompatível com alta resistência mecânica além de apresentar elasticidade e baixo custo (Mazocco¹⁶ 2002). Segundo Alves² (2003) o látex natural é capaz de acelerar a angiogênese. Ainda, Sader¹⁹ et al. (2000), Alves² (2003), Pinho¹⁸ et al. (2003), Balabanian³ et al. (2006), Ereno¹⁰ (2006) estudaram o uso do filme de látex em forma de membrana ou de biomembrana.

A membrana de PTFE, politetrafluoretileno, é uma substância praticamente inerte, apresenta como características principais o baixo coeficiente de atrito, impermeabilidade, baixa aderência e ótima aceitabilidade pelo corpo humano. Garg¹² (2004) relatou que algumas membranas de PTFE têm como vantagem, quando exposta à cavidade oral, não comprometer o processo de regeneração óssea. Strietzel²³ et al. (2006) e Barber⁴ et al. (2007) publicaram trabalhos que ilustram o uso de biomembranas de PTFE.

Proposição

Baseados na literatura, o presente estudo avaliou a resposta biológica para neoformação óssea foi comparada em procedimentos de RTG (Regeneração Tecidual Guiada) com biomembranas de Látex e PTFE e o grupo controle (somente coágulo, sem membrana). Analisou-se o crescimento e o potencial regenerativo em defeitos ósseos críticos de calvária de coelhos, por meio de avaliações macroscópicas das peças e análises radio-

gráficas. A hipótese nula testada é de que não existe diferença estatisticamente significativa entre os grupos analisados nos diferentes bioensaios realizados.

Material e método

Vinte e sete coelhos adultos (New Zealand), com peso médio de 3 kg, idade entre três e quatro meses, obtidos do Biotério Geral da Universidade de São Paulo (Ribeirão Preto), foram submetidos ao estudo após aprovação do Comitê de Ética em Pesquisa da Universidade do Sagrado Coração (14/07).

Delineamento experimental

Os animais foram aleatoriamente divididos de acordo com o tratamento (figura 1) em 3 grupos experimentais (n=9): Grupo A (controle) – sem membrana; Grupo B - membrana de látex natural (USP-RP); Grupo C - membrana de PTFE densa e não reabsorvível (Bioinnovation Biomedical) e em seguida subdivididos em grupos para análise de neoformação óssea periódica: Grupo I – 15 dias; Grupo II – 30 dias e Grupo III – 60 dias.

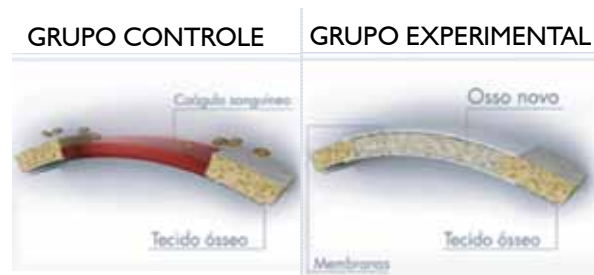


Figura 1 - Imagens esquemáticas dos tratamentos experimentais.

Tratamento experimental

Grupo A – Controle

Em processo cicatricial, o sangue extravasado forma o coágulo, composto de colágeno, plaquetas, trombina e fibronectina que liberam citocinas e fatores de crescimento que iniciam a resposta inflamatória. O coágulo de fibrina serve como um arcabouço para neutrófilos, monócitos, fibroblastos e células endoteliais, além de concentrar citocinas e fatores de crescimento. Em seguida, forma-se tecido de granulação, com novos vasos sanguíneos, colágeno e células (fibroblastos e macrófagos). Após a diferenciação celular e a maturação da matriz forma-se o calo ósseo composto de elementos vasculares, cartilagenosos e celulares que serão substituídos por osso e restabelecerá a forma e função.

Grupo B – Membrana de látex natural

O látex é derivado da seringueira *Hevea brasiliensis* e forma um sistema coloidal polifásico e polidisperso. Após a polimerização, o látex transforma-se em um filme (Figura 2) com características desejáveis para uso em procedimento de regeneração óssea guiada, como elasticidade, flexibilidade, alta resistência mecânica, biocompatibilidade, baixo custo e capacidade de acelerar a angiogênese. Além disso, é de origem vegetal, o que diminui o potencial de transmissão de doenças infecciosas.

Grupo C – Membrana de PTFE

A membrana de PTFE (figura 3) apresenta-se como

um plástico denso, biocompatível, não absorvível, extremamente hidrofóbica, baixo coeficiente de atrito, impermeável e baixa aderência. É formada por uma rede intrincada de células abertas e poros multidirecionais o que lhe confere uma combinação única de capacidade filtrante e força estrutural. A molécula fluor-carbono, politetrafluoretileno (base química da PTFE), não pode ser quebrada quimicamente em condições fisiológicas, o que permite que sua toxicidade seja praticamente nula.

Processo cirúrgico

Técnica cirúrgica

Inicialmente, os animais foram submetidos à pré-anestesia (Diazepan, 0,1 ml/kg) e anestesia geral via intramuscular (Ketamina 0,25 ml/kg). A tricotomia regional no osso frontal foi realizada após assepsia com polivinilpiridona (PVPI) tópico e de infiltração. Isolou-se a área a ser operada com campos cirúrgicos estéreis, incisão mucoperiosteal linear com lamina de bisturi 15 (aproximadamente 4 cm), dissecação e divulsão para exposição da superfície óssea. Em seguida, foi realizado um defeito ósseo crítico (2 cm x 1 cm) com broca trefina (10 mm) (Figura 4) e aplicado o tratamento experimental.

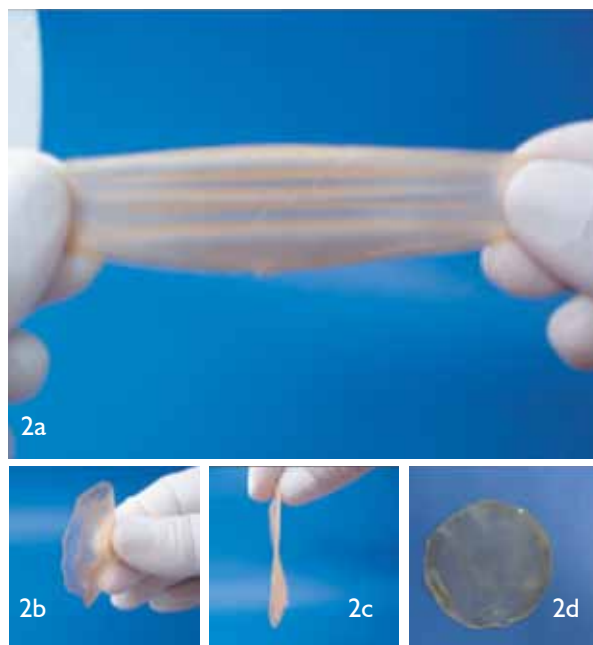


Figura 2 - Membrana de látex natural (grupo B).

Tratamento experimental

Grupo A – Controle

Após a confecção do defeito ósseo, suturou-se o periosteio e a pele com fio de seda 4.0, reabsorvível (figura 5A).

Grupo B – Membrana de látex natural

As cobaias receberam membrana de Látex para ocluir o defeito crítico criado durante o processo cirúrgico inicial (figura 5B). Após a instalação, o tecido, periosteio e pele, foi suturado (fio seda 4.0 reabsorvível).




Figura 3 - Membrana de Politetrafluoretileno - PTFE (grupo C).

Grupo C – Membrana de PTFE

Após o procedimento cirúrgico inicial, as cobaias receberam como tratamento a membrana de PTFE da Bionnovation Biomedical, ocluindo o defeito crítico (figura 5C). Então, suturou-se o periosteio e a pele com fio de sutura (seda 4.0, reabsorvível), sem envolver a biomembrana.

Após os procedimentos cirúrgicos, como profilaxia a infecções, administrou-se por via intramuscular Ampicilina Sódica (1ml/kg) e todos os animais mantidos em gaiolas individuais, sem imobilização e preservação da funções vitais. Decorridos os períodos pré-determinados em cada subgrupo (15, 30 e 60 dias) os animais foram sacrificados com superdosagem de anestésico

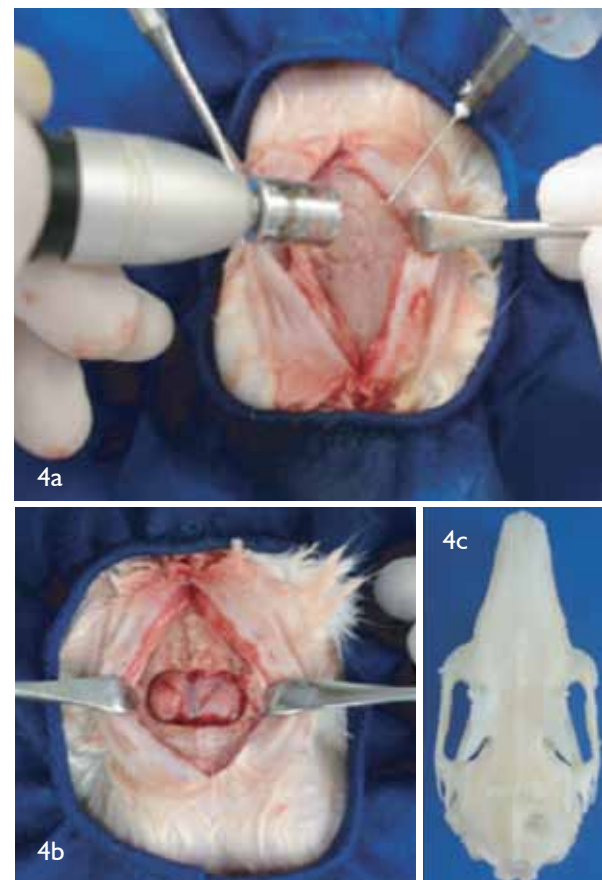


Figura 4 - Defeito ósseo crítico com dimensões de 2 cm x 1 cm. geral Ketalar (4 ml).

Análise radiográfica

As radiografias foram obtidas por aparelho de raios-X odontológico (70kVp e 8mA), perpendicularmente

ao filme (Kodak – Dental Intraoral-E Speed Film) (40 cm e 2 mAs). As imagens foram digitalizadas pelo software Digora for Windows e tratadas nos padrões visuais de inversão de contraste (negativo-padrão), realce de relevo (3D padrão) e de intensidade do nível de cinza, medida pelos valores de pixels da área do defeito ósseo. As análises foram realizadas nas ampliações de 0,5; 1,0 e 2,0 vezes, observadas as diferenças de radiopacidades, revela os e tons da cor cinza nas imagens e construído o histograma da densidade radiológica dos pixels para fins comparativos.

Análise macroscópica

As peças foram coletadas com disco diamantado

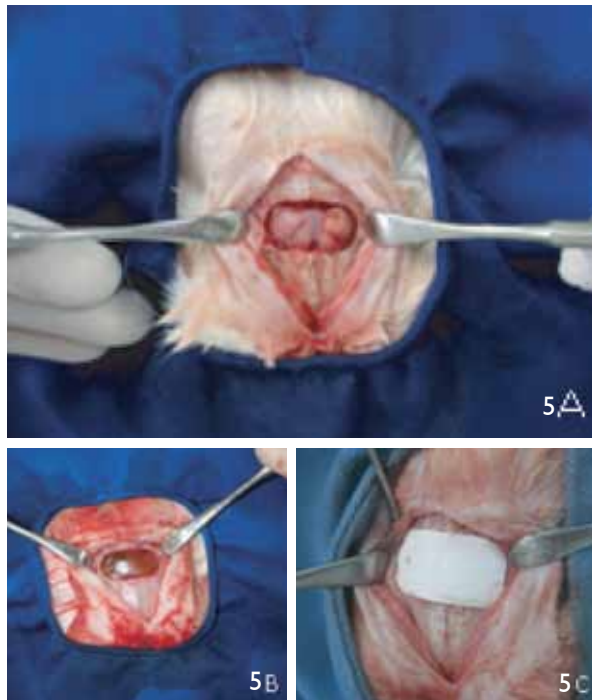


Figura 5 - Tratamentos experimentais. a) Controle; b) Látex e c) PTFE.

montado em micromotor cirúrgico e fixadas em formol a 10%. Em seguida, foram submetidas as análises macroscópicas quanto a deteriorização e oclusão da biomembrana para os grupos experimentais (b e c). Obteve-se fotografias digitais para avaliação visual do tecido ósseo neoformado em todas as amostras. Então, foram descritas as suas peculiaridades observadas nas análises.

Resultados

As figuras 6, 7 e 8 ilustram as imagens radiográficas dos subgrupos I, II e III, para análise da neoformação óssea nos diferentes grupos experimentais (a, b e c). As setas indicam as áreas que apresentaram neoformação óssea.

As fotografias digitais obtidas para análise macroscópica permitem observar nas imagens (figuras 9, 10 e 11) o tecido ósseo formado na área do defeito ósseo.

Discussão

Os princípios de Regeneração Óssea Guiada ("GTR") estão bem estabelecidos no tratamento de defeitos ósseos e procedimentos de aumento do volume ósseo.

Schenk²¹ (1994) relatou que o reparo em tecido ósseo normalmente ocorre por regeneração e resulta em uma organização estrutural semelhante à original. Contudo, o principal obstáculo para o sucesso do reparo ósseo é a invasão de células fibroblásticas na loja cirúrgica, o que resulta em tecido conjuntivo cicatricial. Isto ocorre porque as principais células do tecido conjuntivo, os fibroblastos, proliferam-se mais rápido que as células osteoprogenitoras responsáveis pela neoformação óssea.

Assim, a utilização de biomembranas como barreiras evita, ou até mesmo impede, a invasão dos fibroblastos, o que permite um maior intervalo de tempo para que as células osteoprogenitoras alojem a área do defeito e promovam a neoformação óssea. Em vista disso, diferentes tipos de membranas podem ser usadas a fim de evitar a colonização do defeito ósseo por

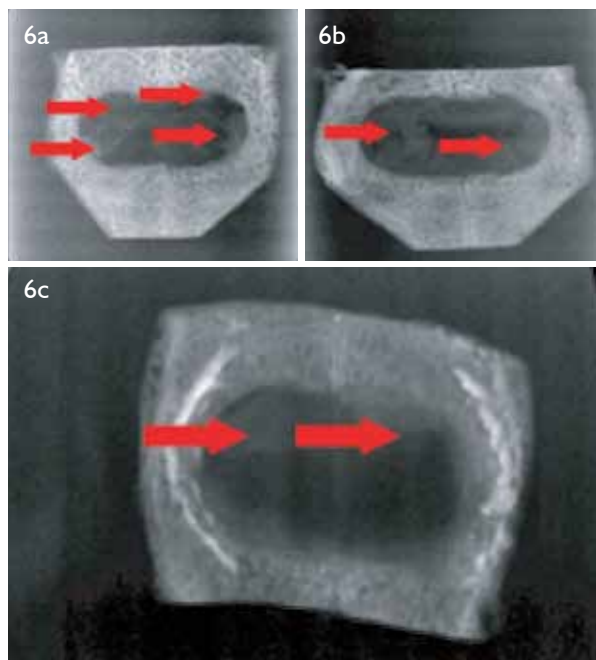


Figura 6 - Imagens radiográficas dos grupos: a (Controle), b (Látex) e c (PTFE), em análise 15 dias após a implantação (subgrupo I).

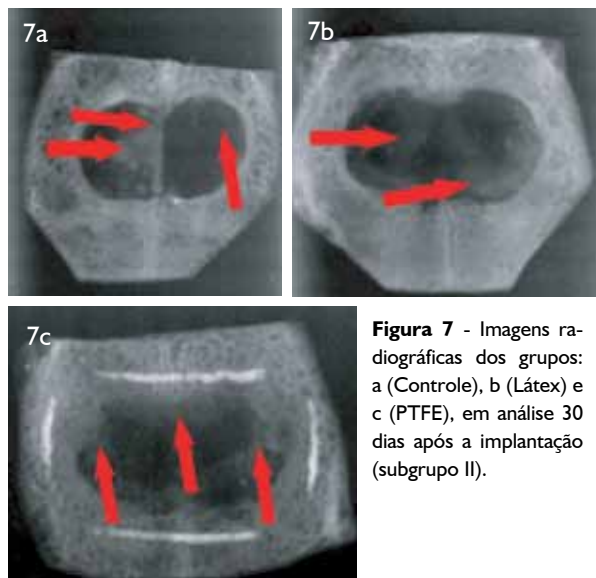


Figura 7 - Imagens radiográficas dos grupos: a (Controle), b (Látex) e c (PTFE), em análise 30 dias após a implantação (subgrupo II).

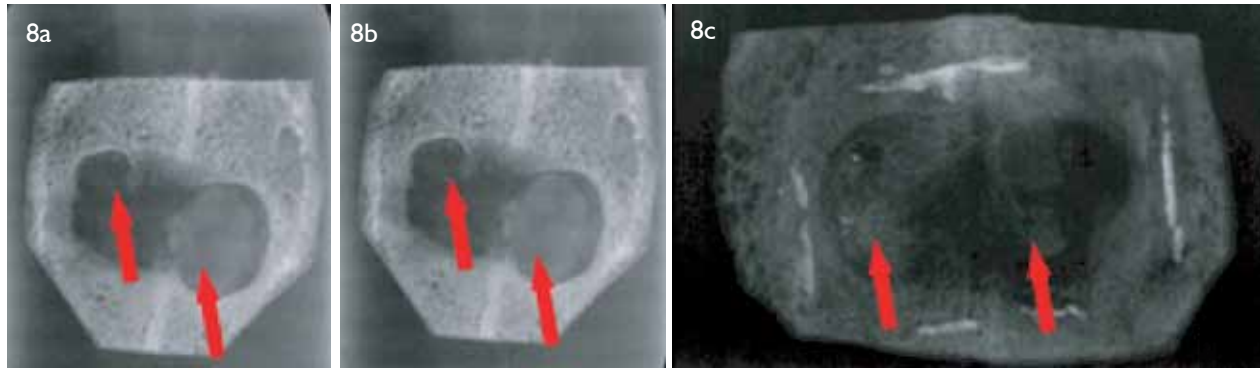


Figura 8 - Imagens radiográficas dos grupos: a (Controle), b (Látex) e c (PTFE), em análise 60 dias após a implantação (subgrupo III).




Figura 9 - Imagens digitais dos grupos: b (Látex) e c (PTFE), em análise 15 dias após a implantação (subgrupo I).

tecido conjuntivo não osteogênico.

De acordo com Catanzaro⁷ et al. (2002) a técnica de regeneração óssea guiada demonstrou sucesso em vários modelos experimentais e clínicos (Dahlin⁹ 1994; Sader¹⁹ 2000; Alves², 2003; Pinho¹⁸ 2003; Sakata²⁰ 2004; Garg¹² 2004; Strietzel²³ 2006; Barber⁴ 2007; Enero¹¹ 2007). O uso de uma membrana como barreira para prevenir invasão de células indesejáveis no defeito ósseo durante a reparação, permite a repopulação da área por células específicas.

A escolha da membrana de PTFE deve-se ao fato de ter sua eficácia comprovada e largamente utilizada na prática clínica e em estudos experimentais (Dahlin⁹ 1994; Aaboe¹ 1998; Da Silva Pereira⁸ 2000; Mardas, Kostopoulos e Karring¹⁵ 2002; Verna²⁵ 2002; Strietzel²³ 2006; Zhang²⁶ 2010).

O látex, além da biocompatibilidade, apresenta capacidade de acelerar a angiogênese (Alves² 2003; Pinho¹⁸ 2003), propriedade relacionada aos processos de osteogênese. Além disso, é de origem vegetal, não tendo o potencial de transmissão de doenças infecciosas (Pinho¹⁸ 2003). Balabarian³ et al. (2006) e Ereno¹⁰ (2006) avaliaram a propriedade de biocompatibilidade do látex como membrana oclusiva em processos odontológicos para animais.

A análise radiográfica digital através do sistema Digora foi adotada por oferecer uma melhor precisão para a realização da interpretação radiográfica durante a evolução da regeneração óssea dos grupos experimentais, sendo considerado um exame rápido e preciso na busca e análise da imagem, o que pode determinar os níveis de cinza em uma ampla escala em comparação com a radiografia convencional (Tavano²⁴ 1999).

Baseados nas análises radiográficas, observou-se que no período de 15 dias, a densidade óssea nos grupos experimentais na região do defeito ósseo foi semelhante.

A radiopacidade nas películas dos grupos tratados são mais intensas, após 30 dias de implantação. Em relação aos grupos tratados observa-se melhores resultados nos animais que receberam a biomembrana de Látex.

No período de 60 dias, a análise radiográfica digital pelo sistema Digora, permitiu verificar que os grupos experimentais apresentaram formação óssea homogênea. Enquanto que nas amostras do grupo controle, encontrou-se níveis variados de radiopacidade na área do defeito.

A análise macroscópica por inspeção visual e acompanhamento das cobaias no decorrer do período experimental, permitiu avaliar a resposta imunológica das cobaias, visto que os achados não indicaram sinais de reações alérgicas e/ou de rejeição. Não houve infecções pós-operatórias e evidências de inflamação tipo corpo estranho. Durante o pós-operatório foi observada excelente recuperação dos coelhos. Apesar de serem biomateriais não-absorvíveis, não observou-se reação inflamatória tipo corpo estranho nos tecidos em contato com as membranas.

Em análise das fotografias digitais obtidas logo após a separação das peças, verificou-se a presença de tecido ósseo neoformado em todos os períodos e grupos experimentais. Dessa forma, os resultados indicaram que as biomembranas, quando utilizada adequadamente, mostraram-se efetivas como barreiras oclusivas em processos de regeneração óssea guiada.



Figura 10 - Imagens digitais dos grupos: a (Controle), b (Látex) e c (PTFE), em análise 30 dias após a implantação (subgrupo II).

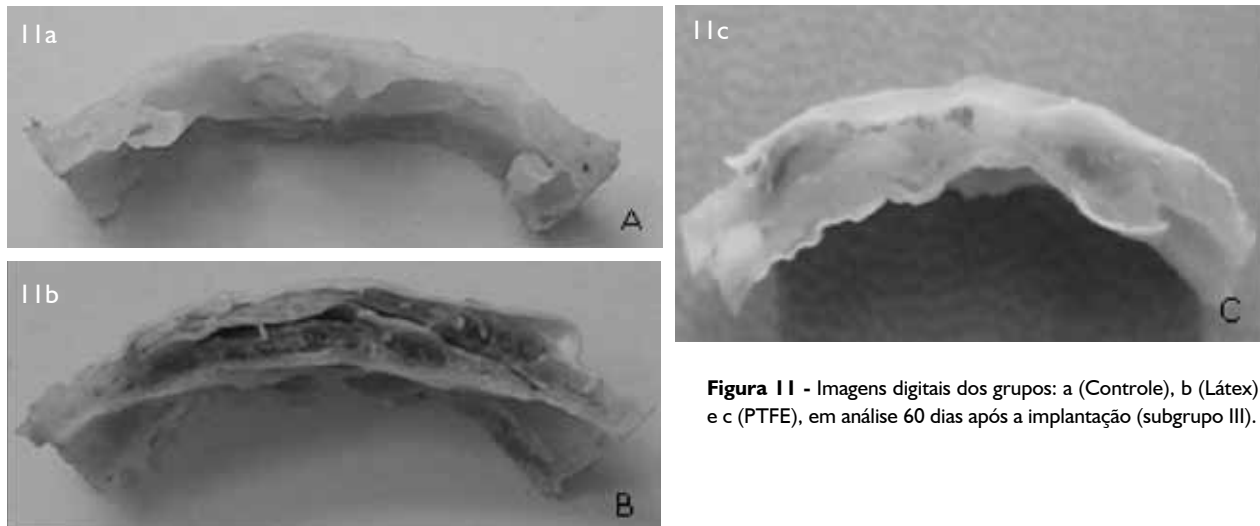


Figura 11 - Imagens digitais dos grupos: a (Controle), b (Látex) e c (PTFE), em análise 60 dias após a implantação (subgrupo III).

No presente estudo optou-se por avaliar o processo de regeneração óssea em defeito intra-ósseo crítico em que as dimensões da lesão são menores possíveis, contudo a reparação não ocorre de forma espontânea. Desse modo, os resultados obtidos quanto a potencial osteogênico do implante, enxerto ou medicamento poderá ser extrapolado para condições reais (Schmitz e Hollinger²² 1986). Além disso, o conceito de defeito ósseo de tamanho crítico minimiza diferenças relacionadas à idade, espécie e sítio anatômico em estudos in vivo, o que permite a padronização para comparações experimentais (Hollinger e Kleinschmidt¹³, 1990; Bosch, Melsen e Vargervik⁵, 1995).

A utilização da membrana de látex natural como barreira oclusiva em defeitos críticos na calvária de coelhos foi um estudo preliminar. Nossos resultados indicaram que a biomembrana de látex natural, comparativamente à membrana de PTFE, quando utilizadas adequadamente, mostrou-se tão efetiva ou superior como barreira oclusiva em processos de regeneração óssea guiada, sendo, portanto, considerada um material promissor para futuros estudos em modelos de cicatrização óssea guiada.

Conclusão

Dentro das limitações deste estudo conclui-se que o uso de biomembranas em processos cirúrgicos para regeneração óssea é bem indicado, visto que as barreiras impedem ou dificultam a migração de células incompatíveis com o tecido a ser neoformado e promovem a osteogênese. Por fim, os animais tratados com biomembranas de látex apresentaram melhores resultados quando comparados aos tratados com membrana PTFE. O gru-

po controle, devido a desorganização do tecido frouxo, que age como obstáculo, apresentou resultados menos favoráveis para o processo analisado. Em vista disto, a metodologia que emprega biomembranas é considerada efetiva em processo de regeneração óssea.

Referências bibliográficas

1. Aaboe, M et al. Incomplete bone regeneration of rabbit calvarial defects using different membranes. *Clin Oral Implants Res.* 1998; 9: 313-20.
2. Alves, MCO. Teste da angiogênese estimulada por membrana de látex natural. 2003. Dissertação (Mestrado), Faculdade de Filosofia, Ciências e Letras – USP, Ribeirão Preto.
3. Balabonian, CACA et al. Biocompatibility of natural latex implanted into dental alveolus of rats. *Journal of Oral Science.* 2006; 48: 201-5.
4. Barber, H. D. et al. Using a dense PTFE membrane without primary closure to achieve bone and tissue regeneration. *J. Oral Maxillofac. Surg.* 2007; 65: 748 – 52.
5. Bosch, C; Melsen, B; Vargervik, K. Guided Bone Regeneration in Calvarial Bone Defects Using Polytetrafluoroethylene Membranes. *Cleft Palate Craniofac J. Denmark.* 1995; 32: 311-17.
6. Carranza, A F et al. *Periodontia Clínica.* 9.ed. Rio de Janeiro, Guanabara Koogan, 2004.
7. Catanzaro Guimarães SA et al. Autogenous desmineralized dentin matrix for tissue engineering applications: radiographic and histomorphometric studies. *Int. J. of Oral e Maxilofacial Implants.* 2002; 17, n. 4, 2002.
8. Da Silva Pereira, SL et al. Comparation of bioabsorbable and non-bioabsorbable membranes in the tratment of dehiscence-type defects. A histomorphometric study in dogs. *J Periodontol.* 2000; 71: 1306-14.
9. Dahlin, C et al. Restoration of mandibular nonunion bone defects. An experimental study in rats using an osteopromotive membrane

- method. *Int J Oral Maxillofac Surg.* 1994; 23: 237-42.
10. Ereno, C. Estudo radiográfico digitalizado comparativo das membranas de poliuretano e politetrafluoretileno em neoformação óssea. In: 23ª REUNIÃO ANUAL DA SBPqO, 2006, Atibaia. *Brazilian Oral Research*, 2006. p. 89.
11. Ereno, C. O uso do Látex Natural como Barreira oclusiva na regeneração óssea guiada em defeitos críticos na calvária de coelhos. 2007, 116f. Dissertação (Mestrado em Biologia Oral) - Universidade do Sagrado Coração, Bauru.
12. Garg, AK. *Bone – Biology, Harvesting, Grafting for Dental Implants*, Illinois, Quintessence Publishing Co, Inc, 2004.
13. Hollinger, JO; Kleinschmidt, JC. The critical size defect as an experimental model to test bone repair materials. *J Craniofac Surg.* 1990; 1: 60-68.
14. Lundgren, A; Lundgren, D; Taylor, A. Influence of barrier occlusiveness on guided bone augmentation. An experimental study in the rat. *Clin Oral Implants Res.* 1998; 9: 251-260.
15. Mardas, N; Kostopoulos, L; Karring, T. Bone and suture regeneration in calvarial defects by e-PTFE-membranes and demineralized bone matrix and the impact on calvarial growth: an experimental study in the rat. *J Craniofac Surg.* 2002; 13: 453-62.
16. Mazocco, F. Látex extraído da seringueira é utilizado com sucesso na medicina. *Tecnologia, Brasil*, p.58-61, jun/abr, 2002.
17. Nyman, S. Bone regeneration using the principle of guided tissue regeneration. *J Clin Periodontol.* 1991; 18: 494-98.
18. Pinho, ECCM et al. Uso experimental da biomembrana de látex na reconstrução conjuntival. *Arq. Bras Oftalmol., Brasil*, v. 67, p. 27-32, 2003.
19. Sader, SL et al. Substituição parcial do pericárdio de cães por membrana de látex natural. *Rev Bras Cir Cardiovasc, Brasil.* 2000; 15: 338-44.
20. Sakata, MM et al. Estudo da interação polímero/carilagem/osso utilizando poli (ácido láctico – co – ácido glicólico) e poli (p-Dixonona) em côndilo femural de coelhos. *Polímeros: Ciência e Tecnologia*, vol. 14, n° 3, p. 176-180, 2004.
21. Schenk, RK. *Bone Regeneration Biologic Basis.* In: Buser, D; Dahlin, C; Schenk, RK. *Guided bone regenerations in implant dentistry.* Chicago: Quintessence, p. 49-100, 1994.
22. Schmitz, JP; Hollinger, JO. The critical size defect as an experimental model for craniomandibulofacial nonunions. *Clinical Orthopaedics and Related Research, United States.* 1986; 205: 299-308.
23. Strietzel, FP et al. Healing pattern of bone defects covered by different membrane types--a histologic study in the porcine mandible. *J Biomed Mater Res B Appl Biomater.* 2006; 78: 35-46.
24. Tavano, O et al. Estudo da densidade radiográfica digital do tecido ósseo face ao implante do polímero de mamona em coelhos. *Revista da FOB.* 1999; 7, n. 34, 1999.
25. Verna, C et al. Healing patterns in calvarial bone defects following guided bone regeneration in rats. A micro-CT scan analysis. *J Clin Periodontol.* 2002; 29: 865-70.
26. Zhang, JC; Huang, C; Xu, Q; Mo, AC; Li JD; Zuo, Y. Biological properties of a biomimetic membrane for guided tissue regeneration: a study in rat calvarial defects. *Clin. Oral Impl. Res.* 2010; 21: 392-97.

Agradecimentos

Departamento de Física e Matemática USP, Campus Ribeirão Preto/SP
IPEN – Instituto de Pesquisas Energéticas e Nucleares, São Paulo/ SP
Bionnovation Biomedical, Bauru/ SP
Universidade de São Paulo, Campus Ribeirão Preto/SP