

Caracterização físico-química e biológica de enxerto ósseo bovino, Bonefill, em bioensaios – Parte 1

Characterization physical-chemical and biological the bovine bone graft, Bonefill in biological assays – Part 1

Marcelo Carbonari*
Jivago Ludtke**
Paulo César Vieira dos Santos***
Nara Tathiane do Amaral Carvalho****
Sérgio Alexandre Gehrke*****

RESUMO

A utilização de biomateriais para a recuperação de defeitos ósseos tem recebido uma grande atenção dos pesquisadores e clínicos, isso devido aos bons resultados obtidos nos últimos anos. Além disso, o mercado tornou-se muito promissor para as empresas que dominam essa tecnologia. No caso de produtos derivados de tecidos bovinos, a preocupação com a rastreabilidade da matéria-prima, o controle dos processos de fabricação e a garantia da biossegurança do material produzido devem ser pontos fundamentais na escolha do profissional. O objetivo do presente foi avaliar e caracterizar com ensaios laboratoriais o BoneFill, material produzido pela Bionnovation Biomedical S/A, a partir de osso cortical bovino. Teste de hipersensibilidade, avaliação do potencial de citotoxicidade, ensaio de toxidez aguda sistêmica, teste de irritação cutânea, ensaio de implante, teste de mutação gênica reversa e avaliação histológica de defeitos ósseos foram realizados para caracterização do material atendendo a exigência da ISO 10993. Os resultados demonstraram a eficácia do osso bovino Bonefill como material para preenchimento de defeitos ósseos em animais. Dentro das limitações do presente estudo, conclui-se a biocompatibilidade e biossegurança do produto como substitutos ósseo em tratamentos regeneradores para tecido com técnica de enxertos ósseos.

Unitermos - Enxerto ósseo; Biomateriais, Bioensaios; Reação enxerto-hospedeiro.

ABSTRACT

The use of biomaterials for the repair of bone defects has received great attention from researchers and dentists that due to good results in last years. Moreover, the market has become very promising for companies that dominate the technology. In the case of products derived from bovine tissues, the concern with the traceability of raw materials, control of manufacturing processes and ensuring the biosecurity of the material produced should be key points in the choice of occupation. The purpose of this was assessed and laboratory tests to characterize the material produced by BoneFill® Biomedical Bionnovation SA from bovine bone cortical. Evaluation hypersensitivity, test for in vitro cytotoxicity, test for systemic toxicity, test for irritation an delayed-type hypersensitivity, test implant, gene reverse mutation test and histological evaluation of bone defects were performed to characterize the material given the requirement of ISO 10993. The results demonstrated the effectiveness of bovine bone Bonefill® as material to fill bone defects in animals. Within the limitations of this study, it is the biocompatibility and biosafety of the product as bone substitutes in treatments for regenerating tissue with a technique of bone grafts.

Key Words - Bone transplantation; Biocompatible materials; Biological Assay, Graft vs host reaction.

* Doutor em Ciências e Tecnologia Nuclear (por qual entidade).

** Acadêmico de Odontologia da UFSM; Estagiário do Laboratório da Biotecnos - Santa Maria/RS.

*** Especialista em Dentística; Mestrando em Periodontia na SLMandic.

**** Mestre em Odontologia, Reabilitação Oral (por qual entidade).

***** Pesquisador do Lachen - Universidade Federal de Santa Maria/RS; Consultor internacional da empresa Produits Dentaires - Vevey (Suíça).

Introdução e Revisão da Literatura

A possibilidade de influenciar seletivamente a formação óssea, controlando a qualidade e a quantidade tornou-se uma realidade a partir do desenvolvimento tecnológico dos biomateriais e importante evolução dos métodos e conhecimentos da biologia celular e molecular presentes nesses eventos. No entanto, a pesquisa sobre material de implante ideal para substituição do enxerto ósseo autógeno ainda persiste como um dos grandes desafios da Odontologia moderna¹.

Sabe-se que o melhor material de implante é o osso autógeno, devido às suas propriedades biológicas, ao lado da ausência de rejeição. Entretanto, existem alguns inconvenientes para sua utilização frequente, tais como a necessidade, na maioria dos casos, de um segundo leito cirúrgico, maior risco de infecção, maior período de convalescença e maior custo²⁻³. Esses fatores dificultam ou inviabilizam o procedimento, contribuindo para o desenvolvimento e produção de substitutos ósseos, sintéticos ou biológicos. No mercado podem ser encontradas grandes variedades de biomateriais, com diferentes tamanhos, formas morfológicas e composição e maneiras de aplicação, e vários autores relatam que tais materiais são exaustivamente estudados⁴⁻⁵. Entre eles destaca-se o osso bovino liofilizado que tem sido largamente estudado para enxerto ósseo⁶. A matriz óssea bovina é de fácil obtenção, amplamente disponível, longo prazo de armazenamento e com propriedades físico-químicas similares ao do osso humano⁶⁻⁷.

Com isso, vários estudos têm sido publicados com em relação à preocupação da qualidade biológica e a biocompatibilidade da matriz óssea bovina utilizada como material implantável. Em estudo, determinou-se a citotoxicidade, toxicidade sistêmica, potencial irritante, reação progênica e Bioburden em amostras de osso bovino processado, em que concluiu-se que é possível a produção de osso bovino liofilizado com excelente biocompatibilidade⁶.

Os autores avaliaram o material de enxerto ósseo de origem bovina em teste de implantação, em ratos, a fim de avaliar a resposta tecidual, em que concluíram ser biocompatível⁸.

A resposta histológica de enxerto de matriz óssea bovina em humano foi avaliada e obtiveram como conclusão que a combinação de material de enxerto com barreira é favorável para a cicatrização do defeito ósseo periodontal⁹.

Outros autores comprovaram as propriedades osteocondutoras do osso bovino desmineralizado, através de estudo comparativo entre diferentes materiais de enxertia em defeito ósseo e o grupo controle, coágulo sanguíneo¹⁰. A avaliação da osteocondução do enxerto xenógeno em reparo de defeito alveolar em humanos, também foi proposta de estudo, em que concluíram ser apropriado para o tratamento antes da instalação

de implantes dentários¹¹.

Para alguns autores, o enxerto ósseo bovino apresenta degradação uniforme e homogênea. E com relação aos produtos testados, materiais de enxerto autógeno e xenógeno bovino, ambos apresentaram-se próprios para realização de enxertos ósseos¹². Ainda, em outro estudo, demonstrou-se que o material para enxerto ósseo de matriz inorgânica bovina suporta a ancorem e proliferação de osteoblastos¹³.

Em vista da necessidade de mais evidências que comprovem, por meio de ensaios laboratoriais, a eficácia do material de enxerto ósseo de origem bovina, o objetivo do presente estudo foi avaliar as respostas do organismo de seres vivos frente ao material enxertado.

Proposição

Com a finalidade de avaliar os possíveis efeitos sensibilizantes, citotóxicos, lesivos reversíveis ou não sobre a pele, biocompatibilidade, respostas histológicas e o potencial mutagênico do material bovino para enxerto ósseo Bonefill, produzido pela Bionnovation Produtos Biomédicos S/A, registro Anvisa 10392710012, foram realizados ensaios de hipersensibilidade, potencial de citotoxicidade, irritação primária, implante, histológico e Teste de Ames.

Material e Métodos

Teste de hipersensibilidade em cobaias – Método maximizado

Realizou-se pré-teste com duas cobaias e substância-teste composta por Bonefill e soro fisiológico, na proporção de 1:5, em que não constatou-se irritação dérmica ou reação sistêmica. Assim, para o teste de hipersensibilidade foram utilizadas 15 cobaias albinas (*Cavia porcellus*) jovens, do sexo feminino, pesando entre 287 g e 513 g de peso vivo. Os animais apresentavam-se saudáveis, sem injúrias externas e não haviam sido utilizados em outros ensaios. Então, divididos em dois grupos (cinco animais no grupo controle e dez no grupo teste) mantidos em caixas polipropileno, forradas com maravalha de madeira e coberta por grade metálica. A dieta foi constituída de ração comercial e suplementação de água filtrada, ambos fornecidos à vontade. Foram preparadas, com remoção dos pêlos na região da aplicação, com aparelho de tosar e mínima agressão à região. Em seguida, submetidas à aplicação de três pares de injeções, via intradérmica, de um volume de 0,1 ml de cada solução. Sendo as soluções para o grupo teste: A- proporção de 1:1 de ACF/soro fisiológico; B- substância teste diluída na proporção de 1:5 em soro fisiológico; e C- 50% as solução B em 50%

da solução; e soluções para o grupo controle: A- proporção de 1:1 de ACF/soro fisiológico; B- somente soro fisiológico e C- 50% as solução B em 50% da solução. As injeções 1 e 2 foram administradas na região do ombro, próximas à cabeça, uma de cada lado; e a terceira próxima a cauda, área teste referente ao período de indução (primeiro dia). No sétimo dia, os animais de ambos os grupos, receberam aplicação tópica de 0,5 ml da solução de 10% de Lauril sulfato de sódio em vaselina líquida, na área teste e no oitavo dia, o grupo teste recebeu aplicação tópica do produto através de gaze oclusiva mantida por 48 horas e o grupo controle o mesmo tratamento com a gaze umedecida com soro fisiológico. O período-desafio, 22º dia, um dos flacos dos animais do grupo teste e controle receberam gazes oclusivas com substâncias teste e soro fisiológico, respectivamente, por 24 horas. Após 48 horas e 72 horas as cobaias foram examinadas e observou-se clinicamente as reações dérmicas determinadas de acordo com a classificação de Magnusson e Kligman, descrita:

- 0 – Nenhuma alteração visível.
- 1 – Eritema discreto e pequeno.
- 2 – Eritema moderado e confluyente.
- 3 - Eritema intenso e edema.

Avaliação do potencial de citotoxicidade *in vitro*

Linhagens celulares NCTC clone 929 e células de tecido conjuntivo de camundongos (ATCC CCL1) foram semeadas em placas de Petri e incubadas por 48 horas para formação da monocamada celular. Em seguida, as amostras, Bonefill, foram colocadas em meio de cultura sólida (composto por partes iguais de meio duas vezes concentrado e ágar com vermelho neutro) e novamente incubadas por 24 horas. Os controles positivo e negativo foram realizados, respectivamente, com discos de papel de filtro atóxico com 0,5 cm de diâmetro e fragmento de 0,5 cm x 0,5 cm de látex tóxico. As amostras foram testadas em quadruplicatas. Foram realizadas observações macro e microscópicas e classificadas com o índice de zona (IZ), para identificar as áreas não coradas pelo corante vital segundo a norma ASTM F895-84¹⁴:

- 0 - Nenhuma zona sob e ao redor da amostra – Nenhuma
- 1 - Alguma alteração ou degeneração celular soa a amostra – Fraca
- 2 - Zona limitada sob a amostra – Leve
- 3 - Zona entre 0,5 cm - 1,0 cm ao redor da amostra – Moderada
- 4 - Zona maior que 1,0 cm ao redor da amostra – Severa

Ensaio de toxidez aguda sistêmica

Vinte camundongos albinos *Swiss*, peso entre 19,800 g e

21,70 g, devidamente preparados para o ensaio foram distribuídos igualmente em quatro grupos experimentais, testes (extrato oleico e extrato salínico) e controles (*cottoseed oil* e solução fisiológica). Cada animal recebeu uma injeção com 1,0 ml/20 g de peso corporal de cada solução de acordo com cada grupo. Os animais do grupo teste extrato oleico (solução de 250 mg de Bonefill e 10 ml de *cottoseed oil* estéril, preparado em autoclave, 121°C, por 60 minutos) foram comparados com o grupo controle *cottonseed oil*, e injetados por via intraperitoneal. O grupo injetado com solução fisiológica foi o controle do grupo teste extrato salínico (solução de 250 mg de Bonefill e 10 ml de solução fisiológica estéril despirogenizada) por via endovenosa. Analisou-se as anormalidades macroscópicas durante o período do ensaio e casos de mortes.

Teste de irritação cutânea primária em coelhos

Utilizou-se três coelhos albinos (*Oryctolagus cuniculus*), da raça Nova Zelândia Branco, adultos, ambos os sexos, com 2290 g e 2410 g de peso vivo, saudáveis e sem alterações patológicas detectáveis na pele. Foram mantidos aclimatados às condições laboratoriais controladas e dieta constituída de ração peletizada comercial e suplementação de água filtrada, ambos fornecidos à vontade. Para o teste, removeu-se cuidadosamente os pelos da região imediatamente posterior à nuca, com aparelho tosar, sem irritar ou ferir a região. Aplicou-se 0,5 ml da solução teste, diluição, em ultrassom, de Bonefill em água deionizada na proporção de 1:5, na pele da região exposta, aproximadamente 6 cm² e protegida com gaze oclusiva por quatro horas. Para controle negativo, foram analisadas as áreas adjacentes, não tratadas. Após o período de exposição, a área foi limpa por meio de lavagem com água e auxílio de algodão. Os animais foram observados clinicamente em períodos de 60 minutos, 24 horas, 48 horas e 72 horas após a aplicação e analisadas as reações quanto à presença de eritemas, edema, formação de escaras, alterações locais e sistêmicas.

Ensaio de implante em coelhos

Dois coelhos albinos, Nova Zelândia, fêmeas, sadias, adultas (2,5 kg a 3,5 kg) foram selecionadas para este ensaio. O procedimento foi iniciado com a depilação da região dorsal dos animais para realização do implante das amostras. Os animais foram sedados antes da operação e as amostras medindo 10 mm x 1 mm foram implantadas no músculo paravertebral, em seis incisões feitas a 2,5 cm de distância da coluna vertebral e a 2,5 cm de distância uma das outras, sendo quatro incisões do lado esquerdo e duas do lado direito, contendo os controles. Após o implante, os animais foram observados por um período de 30 dias.

Teste de mutação gênica reversa em *Salmonella typhimurium* (teste de Ames)

Foi realizado um teste preliminar com a cepa TA 100 e determinou-se concentrações de 10 µl, 25 µl, 50 µl, 100 µl e 200 µl de extrato/placa para o teste definitivo que foi realizado segundo metodologia descrita na Norma Técnica Cetesb L5.621¹⁵. Foram utilizados meio mínimo glicosado e o ágar de superfície, *top agar*. Para os testes com ativação metabólica, foram adicionados ao *top agar* 0,5 ml/placa da fração S9, com concentração de proteína de 36,2 mg/ml. Controles positivos e negativos foram incluídos em todos os ensaios. Para controle negativo, realizado em triplicata, foi utilizado água deionizada, 100 µl/placa com a finalidade de obter-se o número de colônias por placa e comparar com o grupo teste. Para controle positivo, em duplicata, utilizou-se substâncias reconhecidamente mutagênicas para assegurar a capacidade de resposta de cada cepa ao mutágeno e a eficácia do sistema de ativação metabólica. Todas as concentrações foram testadas em triplicata na ausência e na presença de ativação metabólica. Incubou-se por 72 horas as cepas TA98; TA100; TA102; TA1535 e TA1537 de *Salmonella typhimurium*. Avaliou-se as razões de mutagenicidade (RM) e mensurou-se pela ausência ou presença de sistema de ativação metabólica que corresponde a fração microssomal de fígado de ratos induzido com Aroclor 1254.

Avaliação histológica em defeitos ósseos elaborados em tíbias de coelhos

Foram utilizados seis coelhos albinos adultos, Nova Zelândia, de ambos os sexos, pesando entre 3,5 kg e 4,0 kg, fornecidos pelo Biotério da Universidade Federal Santa Maria (UFSM). O trabalho foi aprovado pelo comitê de Ética Animal sob nº 23081.003273/2007-33. Foram divididos em dois grupos (três animais em cada grupo) sendo mantidos em gaiolas individuais alimentados com ração balanceada uma vez ao dia e água ad libitum. Os animais foram submetidos à anestesia intravenosa com acepromazina 0,2% (dose 0,1 mg/kg), após 15 minutos foram administrados 0,5ml/kg por via intramuscular profunda da mistura em partes iguais de quetamina (vetanarcol 5%) e cloridrato de xilazina (kensol 2%). Após tricotomia das tíbias na porção interna foi realizada antisepsia da pele por fricção com iodopovidine tópico. Foram elaborados defeitos ósseos com trefinas de 4 mm de diâmetro (*Meisinger*) sob intensa refrigeração por soro fisiológico, sendo dois em cada tíbia (Figura 1). Todos animais receberam o mesmo anti-inflamatório – cetoprofeno subcutâneo na dose de 2mg/kg, uma vez ao dia, por três dias. Todo procedimento foi realizado no Departamento de Medicina Veterinária da UFSM. Os animais foram divididos em dois grupos experimentais, grupo controle (GC), defeitos preenchidos somente com o coágulo (leitos c e d); e grupo teste (GT), defeitos

preenchidos com Bonefill (leitos a e b). O sacrifício dos animais foi realizado através de injeção intraperitoneal de uma sobredose da substância anestésica hidrato de cloral, sendo três animais sacrificados com 30 dias e outros três 60 dias após a cirurgia. As tíbias foram retiradas e colocadas para fixação em solução de formol tamponado de Lillie a 10%, pH 7,4, por 48 horas. Em seguida, foram lavadas por 24 horas em água corrente e desmineralizadas em solução de Morse, por um período de 30 dias. Após isso, as peças foram lavadas em água corrente por 24 horas, neutralizadas em solução de sulfato de sódio por 24 horas, lavadas novamente em água corrente por mais 24 horas, reduzidas e colocadas em álcool 70%. No laboratório foram desidratadas em álcoois de concentração crescente (álcool 80%, álcool 90% e álcool absoluto), diafanizadas em xilol e incluídas em parafina para a realização dos cortes em micrótomo rotatório. Realizou-se, então, cortes seriados longitudinais com espessura de 6 µm, que foram corados pelo método da Hematoxilina e Eosina (HE), que permite uma visão geral da morfologia celular e da presença de fibras colágenas. A avaliação histológica dos eventos ocorridos foi feita de forma descritiva, utilizando-se de um método semiquantitativo baseado no conhecimento dos aspectos relacionados à normalidade. Foi utilizado para esta análise um microscópio óptico de luz Nikon E200, do laboratório de microscopia da Biotecnos. Para a determinação da eficácia do Bonefill, durante a neoformação óssea, alguns parâmetros foram avaliados, baseando-se na presença de células características do processo inflamatório, na formação de cápsula fibrosa ao redor do material implantado, no tipo de tecido neoformado na região e na presença do material implantado em meio ao leito receptor durante os períodos observados. As lâminas foram analisadas por um único profissional com experiência em histologia de tecido ósseo, que realizou uma análise descritiva e semiquantitativa considerando parâmetros representativos do processo de reparo, tais como: reparo cortical, fibras colágenas, infiltrado inflamatório e neoformação óssea.

Resultados

A Tabela 1 apresenta os resultados obtidos no teste de hipersensibilidade para 48 e 72 horas, bem como os resultados observados para o grupo controle.

Os dados apresentados na Tabela 1 quando comparados com os dados da classificação indicam que as amostras analisadas não causaram qualquer tipo de reação dérmica ou sistêmica nas cobaias. Este resultado indica que a substância é considerada não sensibilizante nestes animais.

A Tabela 2 apresenta os resultados encontrados no teste de avaliação do potencial de citotoxicidade *in vitro* para BoneFill, controle negativo e controle positivo.

TABELA 1 - RESULTADOS OBTIDOS NO TESTE DE HIPERSENSIBILIDADE PARA 48 E 72 HORAS DOS GRUPOS TESTE E CONTROLE

Cobaia	Grupo Teste			Grupo Controle		
	48 h	72 h	Cobaia	48 h	72 h	Cobaia
1	0	0	6	0	0	1
2	0	0	7	0	0	2
3	0	0	8	0	0	3
4	0	0	9	0	0	4
5	0	0	10	0	0	5

TABELA 2 - RESULTADOS OBTIDOS NO ENSAIO DE AVALIAÇÃO DO POTENCIAL DE CITOTOXICIDADE IN VITRO

Amostra	1	2	3	4
	IZ	IZ	IZ	IZ
BoneFill	0	0	0	0
Controle negativo	0	0	0	0
Controle positivo	4	4	4	4

Os dados apresentados na Tabela 2 comparados com a classificação, indicam que o produto BoneFill não apresentou efeito tóxico para a linhagem celular NCTC Clone 929 (ATCC CCL-1).

Os resultados obtidos no ensaio de toxidez aguda sistêmica pelas vias de administração intraperitoneal e endovenosa estão expostos na Tabela 3 e indicam que não houve mortes nos períodos analisados e, assim, o material foi considerado aprovado. Não foram observadas anormalidades macroscópicas nos animais durante o período de ensaio.

Para o teste de irritação cutânea primária em coelhos o grau das lesões na pele dos animais tratados com o produto Bonefill, está expresso na Tabela 4.

A análise histológica das amostras de cada animal do grupo controle mostrou que a área de osso regenerado somente pelo coágulo apresentava estrutura com bastante formação de tecido ósseo; as amostras coletadas em 30 dias com trabéculas amplas

TABELA 3 - RESULTADOS DE TOXIDEZ AGUDA SISTÊMICA

Leituras	Tempo (h)				Número de mortes
	4	24	48	72	
Grupo Teste (extrato oléico)	0	0	0	0	0/5
Grupo controle (cottonseed oil)	0	0	0	0	0/5
Grupo Teste (extrato salínico)	0	0	0	0	0/5
Grupo controle (sol. fisiológica)	0	0	0	0	0/5

TABELA 4 - GRAU DAS LESÕES DE PELE DOS ANIMAIS PARA O PRODUTO BONEFILL

	Coelho 1		Coelho 2		Coelho 3		Tempo
	Eritema	Edema	Eritema	Edema	Eritema	Edema	
1	0	0	1	0	0	0	60 minutos
0	0	0	2	0	0	0	24 horas
0	0	0	0	0	0	0	48 horas
0	0	0	0	0	0	0	72 horas

(setas verdes), porém, com poucas linhas incrementais de crescimento e discreta presença de células (osteoclastos e osteoblastos) em seu interior em todas as amostras avaliadas. Percebe-se também a existência de fibras colágenas com menor número de osteócitos presentes nas imagens (Figuras 1). Após 60 dias, as áreas estudadas, por sua vez, apresentavam aspecto de normalidade sem infiltrado inflamatório (Figura 2), quando comparadas ao grupo teste, entretanto, com pequenas quantidades de osteócitos presentes (setas azuis). Além disso, no interior das trabéculas formadas, o aspecto era de ausência de células ósseas viáveis, apresentando uma característica mais semelhante com a formação de tecido adiposo (setas amarelas). Para o grupo teste, enxertado com Bonefill, na área enxertada com osso bovino, em 30 dias, observou-se grandes áreas de atividade celular (setas amarelas) e áreas de formação intensa de fibras colágenas (setas verdes), característico de neoformação óssea, entretanto, com uma quantidade e densidade trabecular

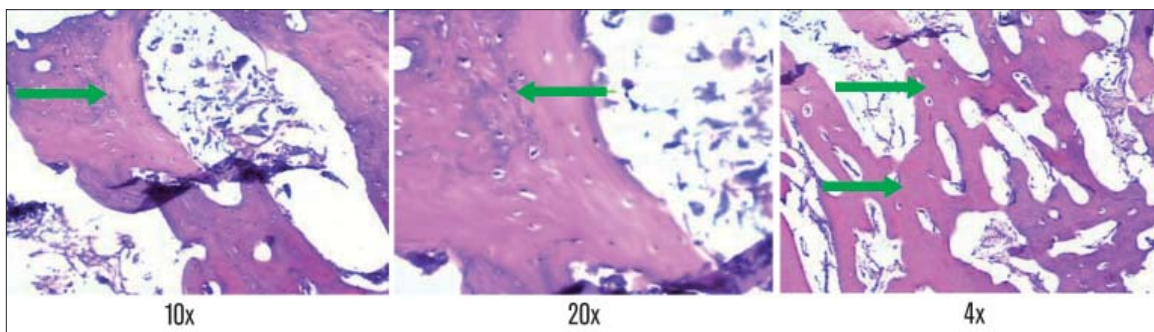


Figura 1 Grupo controle - 30 dias. As setas verdes indicam a formação de tecido ósseo.

inferior à apresentada no controle (Figura 3). Os espaços onde a formação (calcificação) não estava completa apresentaram grandes quantidades de vasos sanguíneos e fibras colágenas com intensa

presença de atividade celular. Em todas as lâminas estudadas foi detectada uma discreta presença de resíduos de material (Bonefill) não reabsorvido (setas pretas). Após 60 dias, na enxertada, obser-

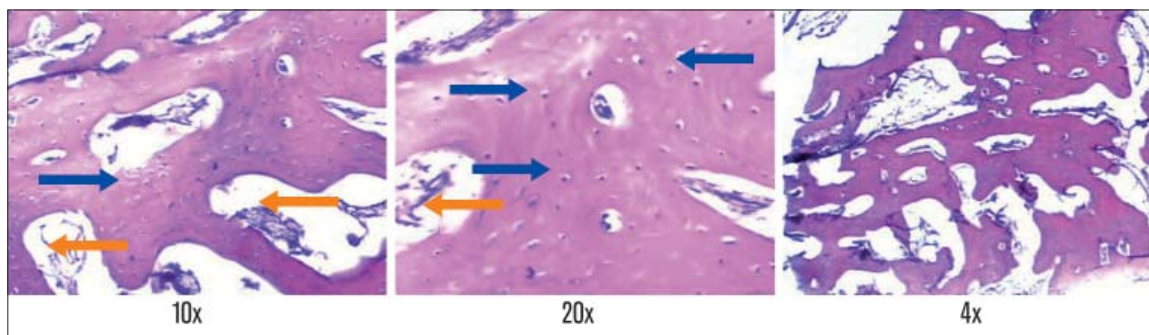


Figura 2

Grupo controle - 60 dias. As setas amarelas indicam formação de tecido adiposo e as setas azuis pequenas quantidades de osteócitos.

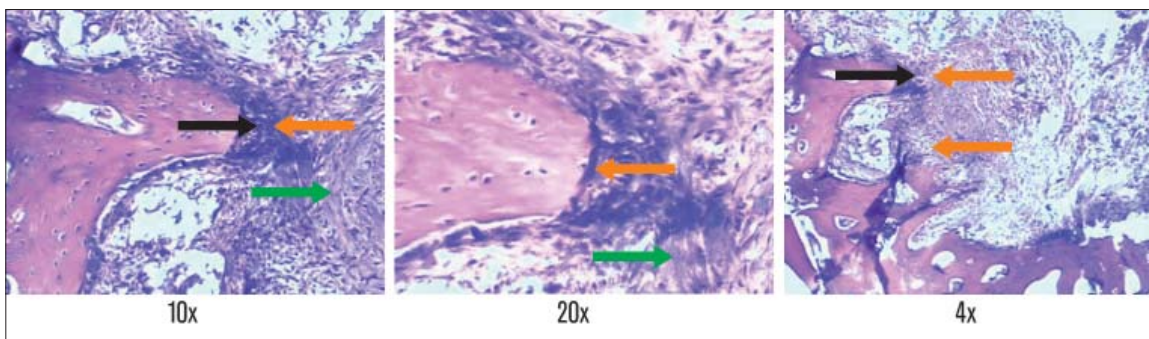


Figura 3

Grupo teste com Bonefill - 30 dias. As setas indicam grande atividade celular (amarelas), intensa formação de fibras colágenas (verdes) e resíduo de material, Bonefill, não reabsorvido (pretas).

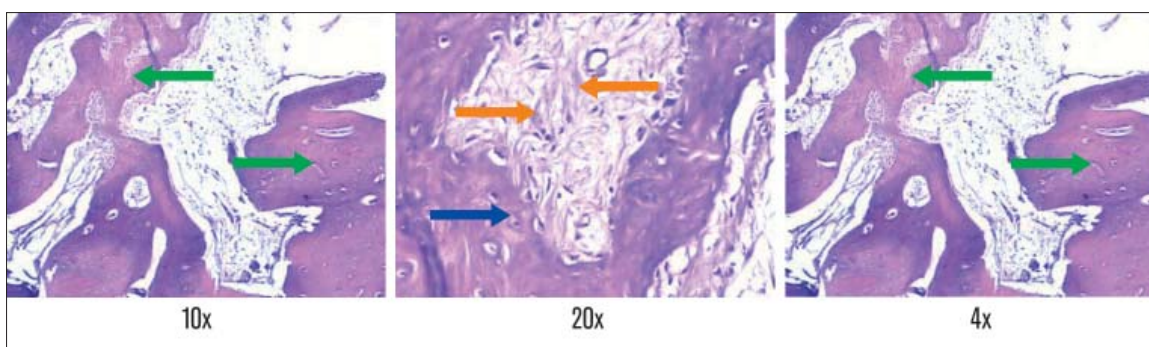


Figura 4

Grupo teste com Bonefill - 60 dias. As setas indicam intensa neoformação óssea (verdes), osteócitos (azuis) e fibras colágenas com intensa atividade celular (amarelas).

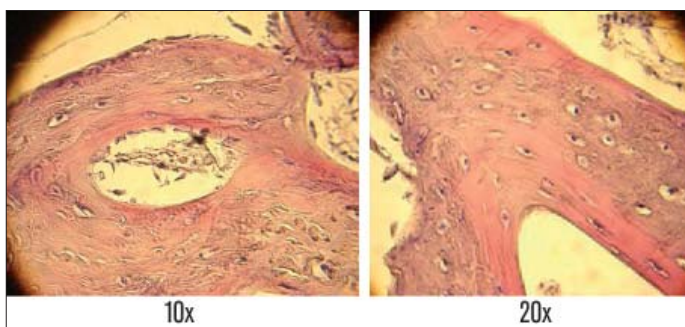


Figura 5

Grupo teste com Bonefill - 60 dias - presença de vasos sanguíneos.

vou-se intensa neoformação óssea, com boa densidade trabecular e grandes áreas de neoformação óssea (setas verdes). As zonas de neoformação apresentavam células viáveis em seu interior (osteócitos - setas azuis), além de diversas linhas incrementais de crescimento. Nos espaços não calcificados da área enxertada com Bonefill observou-se, também, em todos os casos, a presença de fibras colágenas com intensa atividade celular (setas amarelas), quando comparados com o grupo controle (Figura 4). Outro fato sempre notado foi a presença de vasos sanguíneos dilatados, denotando intensa vascularidade na área em reparação (Figura 5). Nessas lâminas não foi detectada a presença de partículas do material enxertado.

Discussão

Para que os produtos de uso médico possam ser comercializados no Brasil é necessária sua aprovação pela Agência Nacional de Vigilância Sanitária (Anvisa), que concede o registro ao produto. Este registro, orientado por número, é concedido ao fabricante após a apresentação da documentação pertinente. Desta forma, para que o órgão regulamentador conceda o registro e a liberação para comercialização é preciso que o cumprimento das exigências estabelecidas, que dentre as quais estão as análises físicas, químicas e biológicas, em aspectos clínicos e laboratoriais, comprovem e garantam a qualidade e eficácia de cada produto. Para tanto, são necessários avaliações e ensaios laboratoriais que sigam a normatização estabelecida pela Organização Internacional de padronização (ISO). Os testes para produtos para saúde e uso médico estão descritos na norma ISO 10993¹⁶, em que estabelece as avaliações biológicas dos produtos. Teste de hipersensibilidade¹⁷, avaliação do potencial de citotoxicidade¹⁸, ensaio de toxidez aguda sistêmica¹⁹, teste de irritação cutânea¹⁷, ensaio de implante²⁰, teste de mutação gênica reversa²¹ e avaliação histológica de defeitos ósseos foram realizados para caracterização do material atendendo a exigência da ISO 10993¹⁶.

Desta forma, com base nos dados obtidos neste estudo, comprovou-se a eficácia e qualidade do produto analisado, com base nos testes realizados. Observou-se que em nenhum ensaio os resultados foram desfavoráveis. A utilização de seres vivos próximos ao organismo humano, com reações que podem se assemelhar, permitem extrapolar os resultados para o uso em humanos sem que isso cause problemas ou reações desagradáveis. A utilização do produto não causou óbito em alguma das cobaias de qualquer teste.

Analisando clinicamente os animais pode-se constatar que a utilização de osso bovino Bonefill para a recuperação de defeitos ósseos desenvolveu-se a contento, uma vez que todas as cirurgias

Analisando clinicamente os animais pode-se constatar que a utilização de osso bovino Bonefill para a recuperação de defeitos ósseos desenvolveu-se a contento, uma vez que todas as cirurgias de enxertia óssea foram realizadas sem complicações.

de enxertia óssea foram realizadas sem complicações.

Durante a cirurgia de enxertia observou-se que o material permite uma fácil manipulação para a instalação no leito cirúrgico apesar do sangramento abundante. Histologicamente, a constatação de neoformação óssea consistente e com ativa remodelação das partículas de Bonefill. As fotomicrografias das lâminas mostraram tecido ósseo viável nas áreas enxertadas sendo que, muitas vezes, não foi possível distinguir com precisão as trabéculas neoformadas das partículas do material (Figura 3), mesmo com um tempo de 30 dias. No interior das trabéculas encontramos sinais de células viáveis dentro dos espaços celulares (Figuras 3 e 4). Outra presença marcante foram as linhas de crescimento claramente detectáveis nas trabéculas ósseas (Figuras 3 a 5), com 30 e 60 dias. Foram evidenciadas nas trabéculas imagens sugestivas de um ativo processo de remodelação óssea em andamento (Figura 5). Uma característica frequente nos espaços medulares foi a presença de infiltrado inflamatório mononuclear discreto a moderado (Figura 3), provavelmente associado ao próprio processo de reparação óssea em andamento no local. Em aumentos menores, observou-se uma maior presença de osso viável (com maior quantidade de atividade celular) nas áreas enxertadas com Bonefill quando comparada com as áreas dos grupos controle (Figuras 1 a 4)²². Com esses dados podemos concluir que a intensidade do preenchimento dos defeitos criados, através da neoformação e remodelação óssea que estavam em andamento nessas áreas preenchidas com Bonefill, é muito superior ao grupo controle. Um processo dinâmico pode ser observado devido à boa propriedade de osteocondução do Bonefill, permitindo que osso neoformado se deposite envolvendo e unindo as partículas, que vão sendo reabsorvidas ao mesmo tempo em que novo osso é formado.

Dentre os motivos que estimulam a utilização do osso bovino Bonefill podemos descrever: não necessita de uma área cirúrgica doadora por ser de origem laboratorial; suas propriedades requisitadas como biomaterial foram demonstradas pelos testes apresentados e a boa resposta quando utilizado no preenchimento de cavidades ósseas.

Conclusão

Podemos concluir que o osso bovino Bonefill utilizado demonstrou ser eficaz como material para preenchimento de defeitos ósseos em animais, mostrando-se histologicamente capaz de propiciar neoformação e crescimento ósseo, resultando em um tecido neoformado de consistência clínica firme, semelhante ao tecido ósseo natural. Pôde-se comprovar, ainda, a característica

diferenciada nas áreas tratadas com o material proposto quando comparados com os sítios controle, apresentando uma maior atividade celular. Os resultados demonstraram que a utilização do material estudado para o preenchimento de defeitos ósseos propicia, pela possibilidade de uma atividade celular muito mais intensa, a previsibilidade (não estudada nesse trabalho) de uma maior resposta frente à instalação de implantes nesses locais.

Recebido em: xxxxxx

Aprovado em: xxxxxx

Endereço para correspondência:

Marcelo Carbonari

Rua Laureano Garcia, 1-275, Distrito Industrial II

17039-760 – Bauru – SP

Tel.: (14) 4009-2414

marcelocarbonari@bionnovation.com.br

Referências bibliográficas

- Nagahara K, Isogai M, Shibata K, Meenaghan MA. Osteogenesis of hydroxyapatite and tricalcium phosphate used as a bone substitute. *Int J Oral Maxillofac Implants* 1992;7(1):72-9.
- Taga E. Biomateriais para o uso em clínica médico-odontológico. *BCI* 1996; 3:30-9.
- Ferreira GR, Cestari TM, Granjeiro JM, Taga R. Lack of repair of rat skull critical size defect treated with bovine morphometric protein bound to microgranular bioabsorbable hydroxyapatite. *Braz Dent J* 2004;15:175-80.
- Artzi Z, Givol N, Rohrer MD, Nemcovsky CE, Prasad HS, Tal H. Qualitative and quantitative expression of bovine bone mineral in experimental bone defects. Part 1: description of dog model and histologic observations. *J Periodontol* 2003; 74:1143-52.
- Cestari TM, Granjeiro JM, Assis GF, Garlet PM, Taga R. Bone repair and augmentation using block of sintered bovine-derived anorganic bone graft in cranial bone defect model. *Clin Oral Implants Res* 2009;20:340-50.
- Gália RC, Macedo CA, Rosito R, Mello TM, Camargo LMAQ, Moreira LF. In vitro and in vivo evaluation of lyophilized bovine bone biocompatibility. *Clinics* 2008; 63:801-6.
- Mumford JE, Simpson AHRW. Management of bone defects. A review of available techniques. *Iowa Orthop J* 1992;12:42-9.
- Zambuzzi WF, Oliveira RC, Pereira FL, Cestari TM, Taga R, Granjeiro JM. Rat subcutaneous tissue response to macrogranular porous anorganic bovine bone graft. *Braz Dent J* 2006;17:274-8.
- Sculean A, Stavropoulos A, Windisch P, Keglevich T, Karring T, Gera I. Healing of human intrabony defects following regenerative periodontal therapy with a bovine-derived xenograft and guided tissue regeneration. *Clin Oral Invest* 2004;8:70-4.
- Hammerle CHF, Chiantella GC, Karring T, Lang NP. The effect of a deproteinized bovine bone mineral on bone regeneration around titanium dental implants. *Clin Oral Implants Res* 1998;9:151-62.
- Norton MR, Odell EW, Thompson ID, Cook RJ. Efficacy of bovine bone mineral for alveolar augmentation: a human histologic study. *Clin Oral Implants Res* 2003; 14:775-83.
- Galindo-Moreno P, Ávila G, Fernández-Barbero JE, Mesa F, O'Valle-Ravassa F, Wang HL. Clinical and histologic comparison of two different composite grafts for sinus augmentation: a pilot clinical trial. *Clin Oral Implants Res* 2008;19:755-9.
- Stephan EB, Jiang D, Lynch S, Bush P, Dziak R. Anorganic bovine bone supports osteoblastic cell attachment and proliferation. *J Periodontol* 1999;70:364-9.
- ASTM Standard F 895-84 Standard test method for agar diffusion cell culture screening for cytotoxicity. 2006. [<http://www.astm.org>].
- CETESB. Mutação gênica reversa em *Salmonella typhimurium* - Teste de Ames. Norma Técnica L5.621. Cetesb 1994:35.
- ISO 10993-1. Biological evaluation of medical devices – Part 1: Evaluation and testing. 1997. [<http://www.iso.org>].
- ISO 10993-10. Biological evaluation of medical devices – Part 10: Tests for irritation and delayed-type hypersensitivity. 2002. [<http://www.iso.org>].
- ISO 10993-5. Biological evaluation of medical devices – Part 5: Tests for in vitro cytotoxicity. 2009. [<http://www.iso.org>].
- ISO 10993-11. Biological evaluation of medical devices – Part 11: Tests for systemic toxicity. 2006. [<http://www.iso.org>].
- ISO 10993-6. Biological evaluation of medical devices – Part 6: Tests for local effects after implantation. 2007. [<http://www.iso.org>].
- ISO 10993-3. Biological evaluation of medical devices – Part 3: Tests for genotoxicity, carcinogenicity and reproductive toxicity. 2003. [<http://www.iso.org>].
- Rossi R, Weinfeld I, De Miranda SL. Estudo radiográfico computadorizado e histológico de enxerto de osso bovino tipo "cone alveolar" em alvéolos de humanos. *RPG Rev Pós Grad* 2005;12(2):186-94.